

## Notas clínicas

# Vasospasmo coronario por hiperventilación

A. CÓRDOBA, D.J. FERNÁNDEZ-BERGÉS, M.I. BUENO, J. MONTERRUBIO Y G. CORCHO

Unidad de Medicina Intensiva.  
Hospital Comarcal de Don Benito-Villanueva. Don Benito. Badajoz.

La hiperventilación fue un procedimiento diagnóstico empleado en cardiología hace dos décadas para el diagnóstico del vasospasmo coronario. Se caracterizaba, aparte de otros cambios, por la disminución de la presión parcial sanguínea de CO<sub>2</sub> y el aumento del pH arterial cercano a 7,65. Con la descripción del mecanismo de trombosis en los síndromes coronarios agudos, este procedimiento quedó obsoleto. Sin embargo, es escaso el conocimiento acerca de las consecuencias que sobre el miocardio tiene la alcalosis respiratoria, particularmente en pacientes con enfermedad coronaria.

Recogemos el caso de un paciente de 38 años de edad con hiperventilación y supradesnivel del segmento ST, describiendo este método diagnóstico y la fisiopatología de la hiperventilación, causa del dolor y elevación del segmento ST del paciente presentado.

**PALABRAS CLAVE:** *hiperventilación, vasospasmo coronario, isquemia cardíaca.*

### CORONARY VASOSPASM DUE TO HYPERVENTILATION

Hyperventilation was a diagnostic procedure used in cardiology two decades ago for the diagnosis of coronary vasospasm. It was characterized, among other changes, by a blood CO<sub>2</sub> partial pressure decrease and an arterial pH increase above 7.65. With the description of the thrombosis mechanism in acute coronary syndromes as the main process, this procedure became obsolete. However little is known about the

myocardial consequences of respiratory alkalosis, particularly in patients with coronary artery disease.

We report the case of a 38-year – old man with hyperventilation and ST segment elevation. We describe this diagnostic method and the pathophysiology of the hyperventilation, as well the cause of pain and ST segment elevation in the presented patient.

**KEY WORDS:** *hyperventilation, coronary vasospasm, myocardial ischemia.*

(*Med Intensiva* 2001; 25: 248-250)

### INTRODUCCIÓN

El desarrollo de espasmo coronario secundario a la hiperventilación es un hecho conocido desde hace años. Junto con el test de la ergonovina y el test del frío, el test de hiperventilación era utilizado en el diagnóstico de patología isquémica cardíaca, empleando el descenso de la PaCO<sub>2</sub> que ocurre en la hiperventilación, para dar origen a espasmos coronarios. Presentamos aquí el caso de un paciente, sin enfermedad cardíaca previa conocida, que desarrolló un episodio compatible con un espasmo coronario desencadenado por la hiperventilación desarrollada en el contexto de una intoxicación por insecticidas.

### OBSERVACIÓN CLÍNICA

Se trataba de un paciente de 38 años de edad, fumador e intervenido de varicocele, que ingresó en nuestro hospital tras la intoxicación accidental (inhalación) mientras preparaba la mezcla de productos empleados en la fumigación agrícola: metomilo, triadimenol 25% y ciflutrin 5%. Presentaba un cuadro clínico de predominio digestivo, caracterizado por epigastralgia y vómitos, acompañado de un esta-

Correspondencia: Dr. A. Córdoba López.  
Avda. Alonso Martín, 7, 1.º portal, 4.º A. 06400 Don Benito. Badajoz.

Manuscrito aceptado el 31-V-2001.

do de gran ansiedad, malestar general y sudación. El paciente se encontraba estable con una presión arterial de 130/80 mmHg, siendo su frecuencia cardíaca de 80 lat/min, regular, conservada la ventilación en ambos pulmones, aunque con una frecuencia respiratoria de 40 resp/min y existiendo sibilancias espiratorias bilaterales. El abdomen era blando, doloroso a la palpación epigástrica, sin signos de irritación peritoneal o visceromegalias. Se colocó una sonda nasogástrica cediendo el cuadro emético, aspirándose escaso contenido alimenticio. En la analítica de ingreso destacaba una gasometría arterial con un pH de 7,66, PaO<sub>2</sub> 107 mmHg, PaCO<sub>2</sub> 13,9 mmHg, bicarbonato 15,7 mmol/l, SaO<sub>2</sub> 99,3%. La troponina plasmática fue negativa, mientras las CPK de 685 U/l (21-232), con MB de 9,6 ng/ml (< 3,2), siendo el índice relativo de 1,4 (< 4%), y las LDH de 477 U/l (rango 230-460). El resto de parámetros analíticos fue normal. En la radiografía de tórax existía un tenue infiltrado alvéolo-intersticial bilateral.

Tras la realización del electrocardiograma, llamó la atención el supradesnivel del segmento ST en la cara anterior sugestivo de lesión subepicárdica, así como trastornos en la cara inferior (fig. 1). Tres horas después los cambios persistían, aunque éstos eran mucho menos ostensibles. En dicho momento el paciente ingresó en la unidad.

Inicialmente se instauró tratamiento con atropina intravenosa con objeto de contrarrestar el posible efecto anticolinérgico del metomilo, siendo retirado a las pocas horas sin incidencias y confirmándose la normalidad en las cifras de pseudocolinesterasa sérica. El paciente se mantuvo con tratamiento sintomá-

tico hasta que fue dado de alta de nuestra unidad 3 días después de su ingreso.

Durante su estancia presentó elevación de las enzimas cardíacas específicas, en concreto de las cifras de troponina I, alcanzando un pico de 3,8 ng/ml a las 20 h de haberse producido la intoxicación. Las cifras de CPK total y LDH fueron en continuo descenso, con un pico de CPK-Mb de 12,9 ng/ml a las 14 h de la intoxicación (aunque el índice relativo CPK masa-Mb no superó en ningún momento el 4%, considerado por nuestro servicio de análisis clínico como límite de la normalidad).

En concordancia con esta elevación, los cambios isquémicos en la cara anterior persistieron por espacio de horas, tiempo que transcurrió hasta la normalización del pH sanguíneo, lo cual ocurrió a las 5 h de su llegada al servicio de urgencias (pH 7,42), manteniendo en el ECG ondas T picudas en la cara anterior.

Fue dado de alta de nuestro hospital a los 6 días de su ingreso, manteniéndose asintomático desde entonces. Realizada la ergometría con posterioridad, ésta no presentó alteraciones compatibles con isquemia coronaria (siendo clínica y eléctricamente negativa pese a alcanzar los 15,1 mets), así como el ecocardiograma en modo bidimensional que no mostró alteraciones estructurales.

## DISCUSIÓN

En el caso presentado, los causantes del envenenamiento fueron el metomilo, una piretrina y un fungicida. Estos dos últimos pueden dar origen a sintomatología irritativa dérmica, clínica neurológica (parestesias, fasciculaciones, vértigos, cefaleas) y digestiva (náuseas, vómitos, diarrea y dolor abdominal), no habiéndose descrito sintomatología cardiovascular.

La intoxicación por metomilo, un insecticida carbamato, provoca una sintomatología clínica superponible a la de los insecticidas organofosforados: clínica digestiva y respiratoria, con signos colinérgicos del tipo de hipersalivación, miosis, diaforesis, fasciculaciones, debilidad muscular, hipersecreción bronquial, ocasionalmente broncoconstricción, bradicardia o alteración del nivel de conciencia. Si la situación se agrava puede originar convulsiones, arritmias, cianosis y midriasis (si existe hipoxia). No producen neuropatías periféricas, lo que las diferencia de los organofosforados, siendo la acción sobre el SNC menos intensa. Pueden existir alteraciones electrocardiográficas, pudiéndose observar en el ECG alargamiento del QT, desarrollarse arritmias ventriculares, tipo *torsade de pointes*, o fibrilación auricular, y en el caso concreto del metomilo se han descrito cambios en la onda T, en concreto inversión de la misma, hasta 5 días tras la exposición al tóxico<sup>1</sup>. Estos cambios se han relacionado con la inhibición de la colinesterasa, depresión de la actividad demostrada en el diafragma y que puede llegar a ser del 82%<sup>2</sup>. Asimismo, se demostró un incremento en los valores de creatinina (CK-MM), tanto

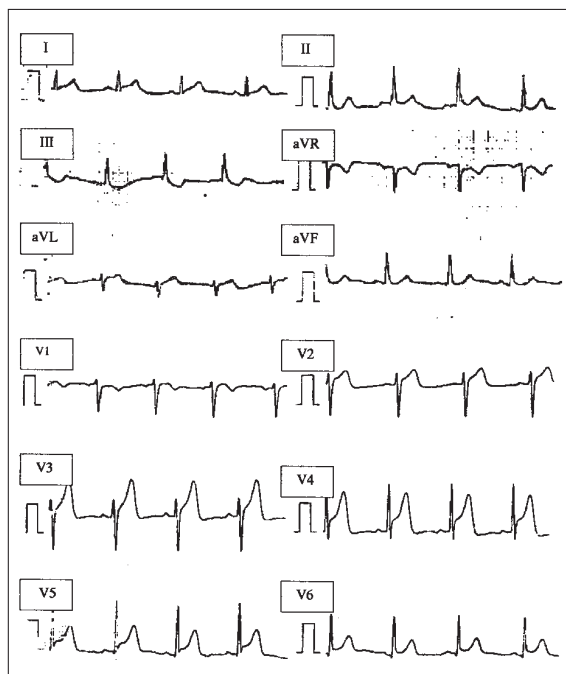


Fig. 1. Electrocardiograma de ingreso: supradesnivel del segmento ST en la cara anterior, sugestivo de corriente de lesión subepicárdica, coincidente con el cuadro de hiperventilación.

muscular como sérica, apreciándose también un incremento en las cifras de LDH y sus isoenzimas como resultado del incremento en la inducción de su síntesis. En conclusión, la elevación de la CPK y de LDH (así como de sus isoenzimas) es el resultado de la difusión desde los tejidos por la pérdida de la permeabilidad causada por la depleción de ATP y fosfocreatina, depleción que tiene el mismo origen que la depresión de la acetilcolina<sup>2</sup>.

Así pues, en el paciente que presentamos esto podría explicar el mecanismo de ascenso en los valores de la CPK y la LDH séricos, aunque no así el supradesnivel del segmento ST experimentado, más propio de isquemia miocárdica.

Se considera espasmo coronario a la anormal contracción de una arteria coronaria epicárdica que da origen a isquemia coronaria. Este espasmo puede ser inducido por acetilcolina, un neurotransmisor que origina vasodilatación en las arterias coronarias no patológicas, siendo un factor vasodilatador del endotelio vascular coronario. En el presente caso otro mecanismo puede ser el desencadenante del espasmo coronario. Es un hecho conocido que la hipocapnia puede dar origen a vasoconstricción en la vasculatura cerebral (dando origen a cefalea, alteraciones visuales e incluso pérdida de conocimiento) y en el sistema nervioso periférico (provocando parestias e incluso espasmos musculares, que incluso podrían remedar cuadros coronarios)<sup>3</sup>.

El desarrollo de espasmo coronario secundario a la hiperventilación es un hecho conocido desde el año 1962. Fue entonces cuando Rowe et al<sup>4</sup> determinaron que la misma originaba un incremento en la resistencia arteriolar coronaria provocando así un descenso del flujo sanguíneo y la concentración venosa de oxígeno en sujetos normales, cosa que fue confirmada con posterioridad por Neil et al<sup>5</sup> en pacientes con trastornos de la circulación coronaria. Esto hizo que fuese empleado en una época como test diagnóstico en el *angor pectoris* variante, así como una medida de la eficacia del tratamiento llevado a cabo. Su sensibilidad y especificidad varían en relación con el grupo de pacientes sobre quienes se realice. En grupos en los que exista una fuerte sospecha de angina de Prinzmetal la sensibilidad es cercana al 80%<sup>6</sup>, siendo del 70%, o menor, cuando los grupos a quienes se les practica no presentan evidencias de angina variable pese a tratarse de pacientes afectados de coronariopatía. La especificidad es similar, siendo de aproximadamente el 100% en el primer grupo comentado. El valor del pH sanguíneo capaz de originar vasospasmo coronario, y con significación diagnóstica, se ha cifrado en 7,65<sup>7</sup>.

En caso de existir isquemia miocárdica, ésta se pone de manifiesto a los pocos minutos del cese de la hiperventilación, siendo su magnitud expresión directa de la que el paciente presenta. En estudios realizados a finales de los años noventa, se aprecia

que el flujo sanguíneo miocárdico se ve afectado por las modificaciones en la PaCO<sub>2</sub> (produciendo la hipercapnia un aumento en el flujo sanguíneo miocárdico<sup>8</sup>), siendo éste el causante de incrementos o descensos del índice cardíaco, que se relacionan de forma inversamente proporcional con el índice de las resistencias vasculares sistémicas; por tanto, éstas son las causantes de cambios hemodinámicos que explicarían la isquemia miocárdica, y no por modificaciones en la contractilidad cardíaca, o la captación de oxígeno o glucosa por el miocardio tal como los citados estudios han demostrado<sup>8</sup>. Además, en estos pacientes con vasospasmo coronario confirmado a quienes se les ha llegado a realizar una angiografía coronaria, no suele apreciarse obstrucción al flujo sanguíneo<sup>3</sup>, y sí una susceptibilidad aumentada a la isquemia miocárdica inducida por la hiperventilación<sup>9</sup>.

En el caso presentado, la hiperventilación podría tener su origen en una situación de ansiedad, un estado fisiológico anómalo, que por sí mismo puede llegar a provocar dolor precordial, y que en ocasiones debe ser distinguido de un cuadro de angina cardíaca<sup>10</sup>. También podría explicarse por la afección pulmonar secundaria a los tóxicos inhalados. La frecuencia cardíaca baja en relación con el cuadro de agitación podría tener su origen en la bradicardia que se produce en la intoxicación por los carbamatos.

## BIBLIOGRAFÍA

1. Saiyed HN, Sadhu HG, Bhatnagar VK, Dewan A, Venkaiah K, Kashyap SK. Cardiac toxicity following short-term exposure to methomyl in spraymen and rabbits. *Hum Exp Toxicol* 1992; 11: 93-97.
2. Gupta RC, Goad JT, Kadel WL. Energy related metabolic alterations in diaphragm muscle resulting from acute methomyl toxicity. *Neurotoxicology* 1994; 15: 321-330.
3. Evans DW, Lum LC. Hyperventilation: an important cause of pseudoangina. *Lancet* 1977 22: 1: 155-157.
4. Rowe GG, Castillo CA, Crumpton CW. Effects of hyperventilation on systemic and coronary hemodynamic. *Am Heart J* 1962; 63: 67-77.
5. Neil W, Hattenhauer M. Impairment of myocardial O<sub>2</sub> supply due to hyperventilation. *Circulation* 1975; 52: 854-858.
6. Girotti LA, Crosatto JR, Messuti H, Kaski JC, Dyszel E, Rivas CA. The hyperventilation test as a method for developing successful therapy in Prinzmetal's angina. *Am J Cardiol* 1982; 49: 834-841.
7. Weber S, Cabanes L, Simon JC, Letrait M, Fouchard J, Guerin F et al. Systemic alkalosis as a provocative test for coronary artery spasm in patients with infrequent resting chest pain. *Am Heart J* 1988; 115: 54-59.
8. Kazmaier S, Weyland A, Buhre W, Stephan H, Rieke H, Filoda K et al. Effects of respiratory alkalosis and acidosis on myocardial blood flow and metabolism in patients with coronary artery disease. *Anesthesiology* 1998; 89: 831-837.
9. Chelmowski MK, Keelan MH Jr. Hyperventilation and myocardial infarction. *Chest* 1988; 93: 1095-1096.
10. Wheatley CE. Hyperventilation syndrome: a frequent cause of chest pain. *Chest* 1975; 68: 195-199.