

Nota clínica

Taponamiento cardíaco por hematoma retroauricular

H.E. PÉREZ MOLTÓ^a, C. GARCÍA^b, J. LÓPEZ AYERBE^b, S. SERRANO GARCÍA^b, X. RUYRA BALIARDIA^c
Y E. LARROUSE PÉREZ^b

^aServicio de Medicina Intensiva. ^bServicio de Cardiología. ^cServicio de Cirugía Cardíaca.
Hospital Universitario Germans Trias i Pujol. Badalona. Barcelona. España.

Durante el postoperatorio de sustitución de aorta ascendente con tubo valvulado tipo Hamsfield por disección aórtica tipo A, una paciente presentó hipotensión con oliguria, sin pulso paradójico. Mediante ecografía transesofágica en la unidad de cuidados intensivos se puso de manifiesto un hematoma pericárdico que comprimía la aurícula derecha. Se realizó un drenaje subxifoideo mediante una cánula de aspiración bajo control ecocardiográfico, se aspiró el coágulo y se solucionó el compromiso hemodinámico.

PALABRAS CLAVE: cirugía cardíaca, taponamiento cardíaco, hematoma retroauricular, ecocardiografía transesofágica.

CARDIAC TAMPONADE DUE TO RETROAURICULAR HEMATOMA

A female patient underwent replacement of the ascending aorta with a Hamsfield valvular tube through type A aortic dissection. During the postoperative period she presented hypotension with oliguria, without paradoxal pulse. Transesofageal ultrasonography in the intensive care unit showed a pericardial hematoma compressing the right atrium. Subxiphoid drainage was performed using an ultrasonographically-guided aspiration cannula which aspirated the clot and restored hemodynamic stability.

KEY WORDS: cardiac surgery, cardiac tamponade, transesofageal echocardiography, retroauricular hematoma.

Correspondencia: Dr. H.E. Pérez Moltó.
Servicio de Medicina Intensiva.
Hospital Universitario Germans Trias i Pujol.
Ctra. del Canyet, s/n. 80916 Badalona. Barcelona. España.
Correo electrónico: 26750mjc@comb.es

Manuscrito aceptado el 15-X-2002.

INTRODUCCIÓN

El síndrome de bajo gasto poscirugía cardíaca puede presentarse por multitud de causas, y la monitorización que se realiza ayuda a diagnosticar su aparición. Sin embargo, muchas veces carece de especificidad suficiente para poder discernir la causa del síndrome de bajo gasto. La ecocardiografía transesofágica permite el diagnóstico^{1,2}.

CASO CLÍNICO

Se trata de una mujer de 75 años, hipertensa, con mal control de sus cifras de presión arterial. Acudió al hospital de referencia por dolor torácico intenso asociado a diaforesis intensa. El electrocardiograma (ECG) evidenció un segmento ST rectificado con descenso en la cara lateral. Inicialmente se orientó como una angina y se inició tratamiento con nitroglicerina intravenosa, heparina de bajo peso molecular y aspirina. Fue remitida a nuestro hospital por presentar disminución del nivel de conciencia. Se realizó una tomografía axial computarizada (TAC) craneal que no evidenciaba lesiones agudas y una TAC toracoabdominal que demostró disección aórtica tipo A. La ecocardiografía transesofágica puso de manifiesto una disección que se iniciaba en la unión sinotubular. Se realizó sustitución de la aorta ascendente con un tubo de dacrón valvulado tipo Hemashield. En la intervención y postoperatorio la paciente presentó una hemorragia masiva que se trató con politransfusión (13 concentrados de hemáties, 20 unidades de plaquetas, 10 bolsas de plasma y fármacos antifibrinolíticos, 2 millones de UI de aprotinina, 44 µg de desmopresina, 1 g de fibrinógeno y 25 mg de protamina). A las 24 h de la intervención presentó deterioro hemodinámico con hipotensión arterial (80/40 mmHg), oligoanuria (20 ml/h), taquicardia

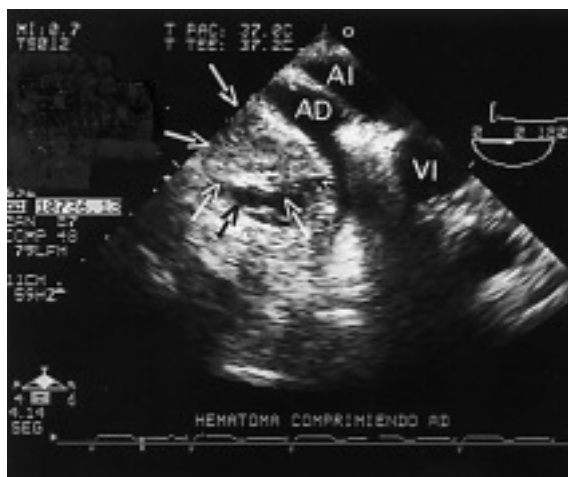


Figura 1. Imagen inicial obtenida por ecocardiograma transesofágico, en la que se aprecia compresión con colapso de la aurícula derecha por compresión por el hematoma pericárdico. AI: aurícula izquierda; AD: aurícula derecha; VI: ventrículo izquierdo; hematoma delimitado por flechas.

sinusal (120 lat/min), aumento de la presión capilar pulmonar (21 mmHg), aumento de la presión venosa (21 mmHg) y disminución del gasto cardíaco (índice cardíaco 2,1 l/min/m²).

Se orientó como taponamiento pericárdico y la ecocardiografía transtorácica mostró un derrame pericárdico ligero que no explicaba el cuadro clínico, por lo que se realizó un ecocardiograma transesofágico, que documentó una compresión extrínseca de la aurícula derecha con colapso total de la cavidad por un hematoma retroauricular (fig. 1). En la misma unidad de cuidados intensivos se reabrió en la zona subxifoideo un punto del final de la herida quirúrgica de la esternotomía, suficiente para introducir una cánula quirúrgica de aspiración. Guiándose me-

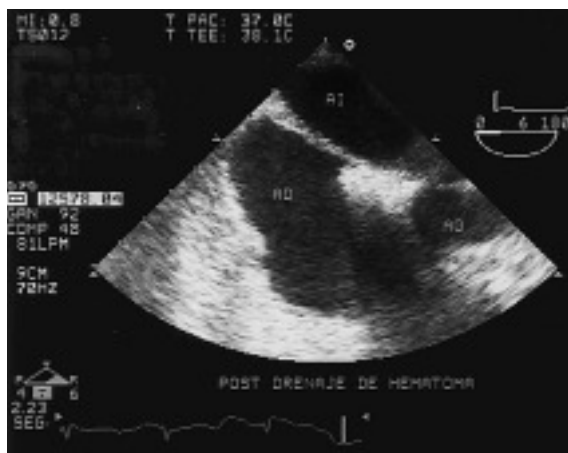

Figura 2. Imagen obtenida por ecocardiograma transesofágico tras la evacuación del hematoma retroauricular en la que se observa la aurícula derecha expandida; AI: aurícula izquierda; AD: aurícula derecha; VI: ventrículo izquierdo; AO: aorta.

dante control ecocardiográfico se logró aspirar el coágulo (fig. 2). La paciente recuperó la estabilidad hemodinámica, la diuresis y el volumen minuto a los pocos minutos de liberar la compresión extrínseca de la aurícula derecha.

DISCUSIÓN

La situación de bajo gasto cardíaco es frecuente en el postoperatorio de cirugía cardíaca. Las causas de este síndrome pueden ser múltiples, y los controles hemodinámicos orientan hacia la detección del síndrome, pero no de su etiología.

El derrame pericárdico posquirúrgico es frecuente en cirugía de revascularización coronaria (75%) y en cirugía de sustitución valvular (52%). El taponamiento cardíaco es uno de los hallazgos más frecuentes al realizar un ecocardiograma transesofágico en el postoperatorio de un paciente con hipotensión mantenida. Se describe hasta en un 9% de los pacientes postoperados en algunas series.

La enfermedad pericárdica en las primeras horas del postoperatorio suele ser el hemopericardio y hemomediastino, que pueden producir una clínica de taponamiento cardíaco, aunque el pericardio esté abierto. Los pacientes con más riesgo de sufrir esta complicación son aquellos con un tiempo de circulación extracorpórea largo y con intervenciones muy sangrantes, en los que el taponamiento ocurre principalmente en las primeras 12 h³. La forma de inicio puede ser súbita, y a veces puede ir precedida de una disminución de la cantidad del débito de los drenajes.

El derrame puede ser difuso o localizado, y los hematomas localizados detrás de la aurícula están en relación con el sangrado en la zona donde se realizan las maniobras de canulación, principalmente a través de la cánula venosa por la que sale sangre al circuito de circulación extracorpórea. El ecocardiograma transtorácico puede no permitir diagnosticar el compromiso hemodinámico por la localización posterior a la aurícula derecha y por mala ventana ecocardiográfica que se presenta en el postoperatorio de cirugía cardíaca⁴.

La elección entre pericardiocentesis o drenaje quirúrgico depende de la disponibilidad del equipo quirúrgico y la experiencia del equipo médico.

En nuestro caso la aplicación de la ecocardiografía transesofágica permitió la realización de una técnica mínimamente invasiva, la introducción de una cánula y lograr aspirar el coágulo en la misma cabecera del enfermo.

La ecocardiografía, especialmente transesofágica es una técnica que permite diagnosticar este tipo de complicaciones. Es primordial en los taponamientos por coágulos que comprimen las cavidades cardíacas derechas, visualizables desde la contigüidad de la ventana esofágica.

Puede servir de guía mediante la visión en tiempo real en la aspiración de derrames y coágulos intrapericárdicos.

BIBLIOGRAFÍA

1. Jiménez FJ, Iturralde E, Aguilar RJ. Utilidad del ecocardiograma en el postoperatorio de cirugía cardíaca. En: Ayuela JM, López Pérez JM, Fiol M, editores. Ecocardiografía en el paciente crítico. Barcelona: Springer-Verlag Ibérica, 2000; p. 239-54.
2. Reichert C, Visser C, Koolen J. Transesophageal echocardiography in hypotensive patients after cardiac operations. *J Thorac Cardiovasc Surg* 1992;104:321-54.
3. Gibbs CR, Watson RD, Singh SP, Lip GY. Management of pericardial effusion by drainage: a survey of 10 years experience in a city centre general hospital serving: multiracial population. *Postgrad Med J* 2000;76:809-13.
4. Saner HE. Isolated right atrial tamponade after open heart surgery: role of echocardiography in diagnosis and management. *Cardiology* 1995;86:464-72.