

Planteamos que sería interesante investigar si, a dosis muy superiores al umbral terapéutico, la ivabradina podría interferir en el automatismo de los otros marcapasos cardíacos (Nodo AV, Hiss-Purkinje) e incluso inhibir las otras corrientes implicadas en el automatismo sinusal en humanos. Aunque no hemos encontrado datos sobre el efecto de la ivabradina a dosis supraterapéuticas en humanos, sí existen estudios en conejos donde se observa inhibición moderada de los canales  $I_{Ca,L}$  e  $I_{Kr}$ , sin efecto en la actividad marcapasos cardíaca inferido por simulaciones numéricas<sup>8</sup>.

No hemos hallado causa explicable para la respuesta observada con la infusión de gluconato cálcico, antídoto conocido de los bloqueadores de los canales de calcio. Siendo imposible de corroborar la ingesta de antagonistas de los canales del calcio en nuestro caso, los acompañantes afirman que no existían otros medicamentos a disposición de la paciente que aquellos de los que aportaron blísteres.

Reconocemos nuestras limitaciones para extrapolar conclusiones al no disponer de concentraciones plasmáticas, y existir otros fármacos implicados en la intoxicación, si bien todos ellos cuentan con gran experiencia de uso, sin poder explicar por sí mismos los hallazgos clínicos descritos en este caso.

## Financiación

Los autores declaran no haber recibido fuentes de financiación.

## Conflicto de intereses

Los autores declaran no tener ningún conflicto de intereses

## Bibliografía

1. Ficha Técnica Ivabradina: Agencia Europea Medicamento. [consultado 5 Mayo 2014]. Disponible en: [http://www.ema.europa.eu/docs/en\\_GB/document\\_library/EPAR\\_Scientific\\_Discussion/human/000597/WC500043587.pdf](http://www.ema.europa.eu/docs/en_GB/document_library/EPAR_Scientific_Discussion/human/000597/WC500043587.pdf)
2. Cortez-Quiroga G, Rus-Mansilla C, Durán-Torralba C, Fernández Guerrero M, Currotto-Grasiosi J. Efecto hemodinámico de la ivabradina en 3 pacientes críticos con estenosis aórtica severa. *Med Intensiva*. 2014;38:122-5.
3. Mathiaux F, Dulaurent S, Julia F, Gaulier JM. Case report of ivabradine intoxication. *J Anal Toxicol*. 2014;38:231-2.
4. Deedwania P. Selective and specific inhibition of if with ivabradine for the treatment of coronary artery or heart failure. *Drugs*. 2013;73:1569-86.
5. Guerra JM, Cinca J. Ritmo sinusal normal. Nuevos conceptos anatómicos y fisiológicos del nódulo sinusal. *Corriente If. Rev Esp Cardiol Supl*. 2007;7:26D-31D.
6. Riccioni G. Ivabradine: From molecular basis to clinical effectiveness. *Adv Ther*. 2010;27:160-7.
7. Bois P, Bescond J, Renaudon B, Lenfant J. Mode of action of bradycardic agent, S 16257, on ionic currents of rabbit sinoatrial node cells. *Br J Pharmacol*. 1996;118:1051-7.
8. Mangoni ME, Marger L, Nargeot I. If current inhibition: Cellular basis and physiology. *Adv Cardiol*. 2006;43:17-30.

V. Gómez Casal\*, L. Lage Cendon, G. Lago Preciado y S. Vara Adrio

*Medicina Intensiva, Hospital Xeral-Ciés, Complejo Hospitalario Universitario de Vigo, Vigo, Pontevedra, España*

\* Autor para correspondencia.

Correo electrónico: [vanesa.gomez.casal@sergas.es](mailto:vanesa.gomez.casal@sergas.es) (V. Gómez Casal).

<http://dx.doi.org/10.1016/j.medin.2015.04.008>

## Enfermedad de Weston-Hurst en paciente con convulsiones

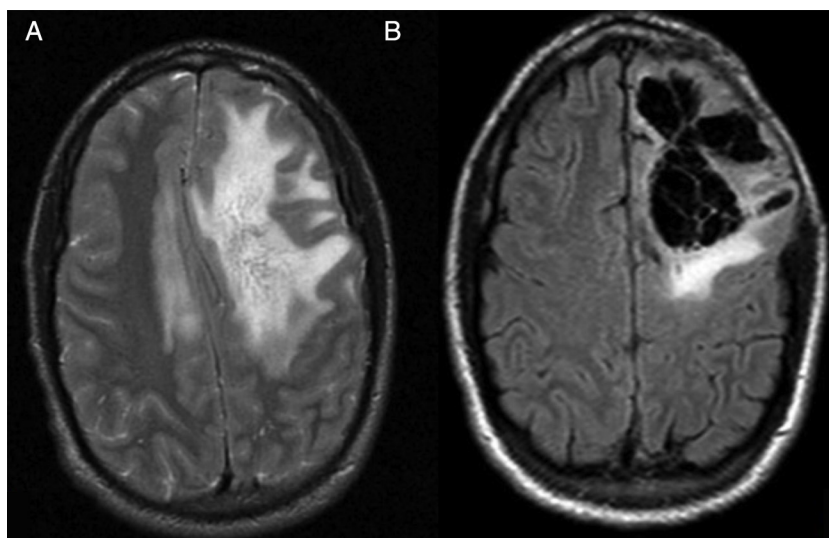


### Weston-Hurst disease in a patient with seizures

La leucoencefalitis aguda hemorrágica (LAH) o enfermedad de Weston-Hurst es una rara presentación hiperaguda y fulminante de la enfermedad desmielinizante, constituyendo la forma más grave de encefalomiélitis aguda diseminada (EAD). Descrita en 1941 por E. Weston-Hurst<sup>1</sup> afecta fundamentalmente a niños y adultos jóvenes, estando precedida casi siempre por una infección respiratoria.

Presentamos el caso de un varón de 23 años, alérgico a penicilinas, sin otros antecedentes clínicos ni tóxicos salvo haber presentado una infección de vías respiratorias altas 14 días antes. Es llevado al Servicio de Urgencias por episodio de desconexión del medio, ausencia de emisión de lenguaje y convulsiones tónico-clónicas con relajación de esfínteres. Se encontraba hemodinámicamente estable, con temperatura de 37,2°C, una puntuación en la escala

de coma de Glasgow de 11 (apertura ocular 2, respuesta verbal 4 y respuesta motora 5) y hemiparesia derecha. Analíticamente destacaban 16.420 leucocitos/ $\mu$ l con neutrofilia del 95%. En la tomografía computarizada (TC) craneal de urgencia se observaba una lesión hipodensa subcortical frontal izquierda, que no captaba contraste, con efecto masa que colapsaba parcialmente los ventrículos laterales y desplazaba 8 mm la línea media. Ingresó en el Servicio de Neurocirugía con el diagnóstico de probable glioma de bajo grado. Se completó el estudio con resonancia magnética (RM) cerebral en la que se confirmaba la existencia de una lesión hiperintensa no captante, que ocupaba el lóbulo frontal izquierdo con extensión al lóbulo parietal y cuerpo calloso con signos de herniación subfalcial (fig. 1A). El comienzo de fiebre con un pico de 38,2°C hizo sospechar la posibilidad de encefalitis vírica y se comenzó de manera empírica tratamiento con aciclovir y posteriormente se amplió con cobertura antibiótica consistente en aztreonam, metronidazol y linezolid. Debido a un rápido deterioro del nivel de consciencia que presentó el paciente, se trasladó a la Unidad de Cuidados Intensivos (UCI) y una vez



**Figura 1** A) RM en secuencia T2 antes de la craneotomía descompresiva. B) RM en secuencia T2-Flair postintervención.

estabilizado se intervino de urgencia mediante craneotomía descompresiva encontrándose un tejido friable y muy edematizado, con signos de hipertensión intracraneal, pero sin lesiones corticales que sugirieran lesión tumoral. Se enviaron muestras tanto de líquido cefalorraquídeo (LCR) como de tejido encefálico a los laboratorios de Microbiología y Anatomía Patológica. El postoperatorio transcurrió en la UCI con escasa mejoría, persistiendo la afasia y rigidez de miembros. En el control por RM aunque había disminución de la desviación de la línea media, se mantenían lesiones hiperintensas residuales (fig. 1B). Las serologías de VIH, virus herpes, *Mycoplasma* sp. y *Chlamydia* sp. resultaron negativas, así como la reacción en cadena de la polimerasa (PCR) para virus neurotrofos (virus herpes tipo 1 y 2, varicela zóster, citomegalovirus, virus de Epstein-Barr y virus Toscana) y cultivos microbiológicos de las muestras de tejido cerebral. Los hallazgos de la histopatología del tejido resecaado mostraban importante hemorragia perivascular e infiltrado neutrofílico y macrófago de las vainas perivasculares de arteriolas y capilares junto a desmielinización marcada, siendo compatible con el diagnóstico de LAH (enfermedad de Weston-Hurst). El paciente se trató inicialmente con bolos de 1 g de metilprednisolona durante 5 días y al no haber mejoría se inició terapia con plasmaféresis, realizándose 7 ciclos, presentando una evolución favorable a estos últimos.

La LAH es una EAD poco frecuente y con afectación neurológica grave. Su clínica acontece de forma brusca en forma de depresión del nivel de consciencia, cefalea, fiebre, rigidez nuchal, signos de piramidalismo, leucocitosis con neutrofilia y, ocasionalmente, crisis convulsivas<sup>2</sup>. El LCR suele presentar una presión elevada, con una celularidad que varía de unos pocos linfocitos a la pleocitosis neutrofílica más típica, junto a hiperproteinorraquia y valores de glucorraquia normales. Fisiopatológicamente constituye un proceso autoinmune hiperagudo provocado por una reacción cruzada entre antígenos de un agente infeccioso y los del sistema nervioso central (SNC) del paciente. El antecedente infeccioso más frecuente lo constituyen las infecciones respiratorias altas, si bien también se ha relacionado con vacunaciones contra enfermedades víricas (virus

de la parotiditis, sarampión y varicela)<sup>3,4</sup>. En algunos casos el proceso se asocia a defectos genéticos en la cadena del complemento<sup>5</sup>. Dado lo inespecífico del antecedente infeccioso y la frecuente ausencia de aislamiento microbiológico, la incidencia exacta de la enfermedad solo puede ser estimada y se basa fundamentalmente en series de autopsias de casos probados<sup>4</sup>. La LAH muestra de manera típica en la RM áreas de edematización y desmielinización circunscritas a la sustancia blanca acompañadas frecuentemente de efecto masa y hemorragias<sup>6</sup>. El diagnóstico de certeza lo proporciona la Anatomía Patológica con zonas de hemorragia junto a inflamación granulocítica y macrófaga del tejido nervioso a diferencia de la EAD en la que predomina el infiltrado linfocítico<sup>7</sup>. El diagnóstico diferencial incluye los procesos infecciosos del SNC (abscesos cerebrales, meningitis bacteriana aguda y encefalitis herpética), vasculitis del SNC y la EAD. El pronóstico es malo, con una mortalidad de hasta el 70% de los casos<sup>8</sup> a los pocos días del debut sintomático. Aunque no hay pautas de tratamiento establecidas, la precocidad en la instauración de este y la monitorización de la presión intracraneal en la UCI son fundamentales. Se basa en la descompresión quirúrgica con craneotomía o ventriculostomía, pulsos de corticoesteroides a altas dosis, inmunoglobulinas endovenosas, inmunosupresores tales como la ciclofosfamida y plasmaféresis<sup>9,10</sup>. El tratamiento inmunosupresor en la LAH se fundamenta en la suposición de su fisiopatología autoinmune, basándose en la similitud con la EAD y la activación de linfocitos T autorreactivos contra la mielina que se produce en esta. De las terapias inmunes propuestas no hay evidencia de cuál de ellas, aisladas o en combinación, es mejor. Nuestro paciente tras permanecer 19 días en la UCI se trasladó a planta de Neurología y fue dado de alta con leve hemiparesia derecha y disfasia continuando actualmente su mejoría progresiva y sin haber presentado recurrencias.

### Financiación

El presente trabajo no ha recibido subvención o soporte financiero de ningún tipo.

## Conflicto de intereses

Todos los autores declaran no tener conflicto de intereses de ningún tipo y han cumplido todas las normas éticas pertinentes.

## Bibliografía

- Hurst EW. Acute hemorrhagic leukoencephalitis: A previously undefined entity. *Med J Aust.* 1941;2:1–6.
- Fontoura P, Mendes A, Correira M, Melo-Pires M. Weston Hurst acute haemorrhagic leukoencephalitis. Neuropathological study of one case [Article in Spanish]. *Rev Neurol.* 2002;35:328–31.
- Johnson RT, Griffin DE, Hirsch RL, Wolinsky JS, Roedenbeck S, Lindo de Soriano I, et al. Measles encephalomyelitis-clinical and immunologic studies. *N Engl J Med.* 1984;310:137–41.
- Hart MN, Earle KM. Haemorrhagic and perivenous encephalitis: A clinical-pathological review of 38 cases. *J Neurol Neurosurg Psychiatry.* 1975;38:585–91.
- Broderick L, Gandhi C, Mueller JL, Putnam CD, Shayan K, Giclas PC, et al. Mutations of complement factor I and potential mechanisms of neuroinflammation in acute hemorrhagic leukoencephalitis. *J Clin Immunol.* 2013;33:162–71.
- Kuperan S, Ostrow P, Landi MK, Bakshi R. Acute hemorrhagic leukoencephalitis vs ADEM: FLAIR MRI and neuropathology findings. *Neurology.* 2003;60:721–2.
- Lann MA, Lovell MA, Kleinschmidt-DeMasters BK. Acute hemorrhagic leukoencephalitis: A critical entity for forensic

- pathologists to recognize. *Am J Forensic Med Pathol.* 2010;31:7–11.
- Davies NW, Sharief MK, Howard RS. Infection-associated encephalopathies: Their investigation, diagnosis, and treatment. *J Neurol.* 2006;253:833–45.
  - Virmani T, Agarwal A, Klawiter EC. Clinical reasoning: A young adult presents with focal weakness and hemorrhagic brain lesions. *Neurology.* 2011;76:106–9.
  - Lori JR, Robert B, Nicole DZ, Sherr G, Maxwell R, Clark HB, et al. Use of therapeutic plasma exchange in the management of acute hemorrhagic leukoencephalitis: A case report and review of the literature. *Transfusion.* 2007;47:981–6.

J.L. Serrano-Martínez<sup>a,\*</sup>, M. Redondo-Orts<sup>b</sup>,  
C. Madrid-Navarro<sup>c</sup>, J.M. Pérez-Villares<sup>b</sup>  
y A. Fernández-Carmona<sup>b</sup>

<sup>a</sup> Servicio de Medicina Interna, Hospital Universitario Virgen de las Nieves, Granada, España

<sup>b</sup> Servicio de Cuidados Críticos y Urgencias, Hospital Universitario Virgen de las Nieves, Granada, España

<sup>c</sup> Servicio de Neurología, Hospital Universitario Virgen de las Nieves, Granada, España

\* Autor para correspondencia.

Correo electrónico: [jserranomi@gmail.com](mailto:jserranomi@gmail.com)  
(J.L. Serrano-Martínez).

<http://dx.doi.org/10.1016/j.medin.2015.02.002>

## Fístula carótido-cavernosa tras traumatismo craneoencefálico



### Development of carotid cavernous fistula after traumatic brain injury

Mujer de 81 años que sufre un atropello, secundario a ello, presenta un traumatismo craneoencefálico (TCE) grave, (lesión tipo II de Marshall), traumatismo maxilofacial (fractura lineal del suelo de la órbita izquierda), traumatismo torácico (fracturas costales), traumatismo pélvico (fractura de la rama isqueopubiana derecha). En la atención prehospitalaria se objetiva TA 120/75, FC 100 lpm, FR 10 rpm, SatO<sub>2</sub> 95%, GCS de 7 (M4/O1/V2), pupilas isocóricas y reactivas, destaca otorragia derecha. Se procede a la canalización de 2 vías periféricas, intubación orotraqueal y conexión a ventilación mecánica, inmovilización con collarín cervical y camilla cuchara. Se traslada en ambulancia medicalizada al hospital de referencia. A su llegada se procede a la atención inicial, en la cual se encuentra estable a nivel hemodinámico y respiratorio. A la exploración se observa *scalp* temporo-occipital derecho, hematoma periorbitario bilateral, epistaxis bilateral. Ante la estabilidad, se procede a realizar TC craneal, cervical, toraco-abdomino-pélvico, a nivel craneofacial se evidencia contusión parenquimatosa frontobasal derecha de 3 cm, con burbujas de neumocéfalos adyacentes, hemorragia subaracnoidea en surcos de la convexidad izquierda y en la cisterna interpeduncular, fractura lineal del suelo de la órbita izquierda, fractura longitudinal del peñasco derecho, fractura de seno esfenoidal con hemoseno

asociado. A las 24 h de la exploración se evidencia protrusión ocular derecha con equimosis periorbitaria bilateral y soplo bilateral siendo mucho más evidente en globo ocular derecho, pupilas mióticas, isocóricas y fotorreactivas. Se solicita angio-TC (fase arterial) donde se identifica relleno precoz y asimétrico (respecto al contralateral) del seno cavernoso derecho y de la vena oftálmica superior derecha (aumentada de tamaño respecto a la contralateral). Se realiza arteriografía cerebral, donde se observa fístula carótido cavernosa derecha que drena a seno petroso inferior, vena oftálmica superior y a través del seno coronario rellena el seno petroso contralateral (figs. 1 y 2). A las 36 h, presenta una evolución desfavorable desarrollando una disfunción multiorgánica irreversible, falleciendo 48 h después.

La incidencia de fístula carótido-cavernosa (FCC) como resultado del trauma craneofacial es del 0,2 al 0,3%. La clasificación propuesta por Barrow et al. (1985), basado en estudios angiográficos<sup>1</sup>:

- Tipo A (directa): *shunt* entre la arteria carótida interna (ACI) y el seno cavernoso, habitualmente asociado al trauma (FCCT) (tipo de fístula presente en la paciente).
- Tipo B (indirecta): *shunt* entre las ramas meníngeas de la ACI y el seno cavernoso.
- Tipo C (indirecta): *shunt* entre las ramas meníngeas de la arteria carótida externa (ACE) y el seno cavernoso.
- Tipo D (indirecta): *shunt* entre las ramas meníngeas de la ACI, ACE y el seno cavernoso.