



IMÁGENES EN MEDICINA INTENSIVA

Neumatoceles en una neumonía extrahospitalaria por *Staphylococcus aureus* sensible a meticilina



Pneumococles in out-hospital methicillin-sensitive *Staphylococcus aureus* pneumonia

A. Padilla-Serrano^{a,*}, T. Vizuete-Medrano^a y J. González-Spínola^b

^a Unidad de Cuidados Intensivos, Hospital General La Mancha Centro, Alcázar de San Juan, Ciudad Real, España

^b Servicio de Radiodiagnóstico, Hospital General La Mancha Centro, Alcázar de San Juan, Ciudad Real, España

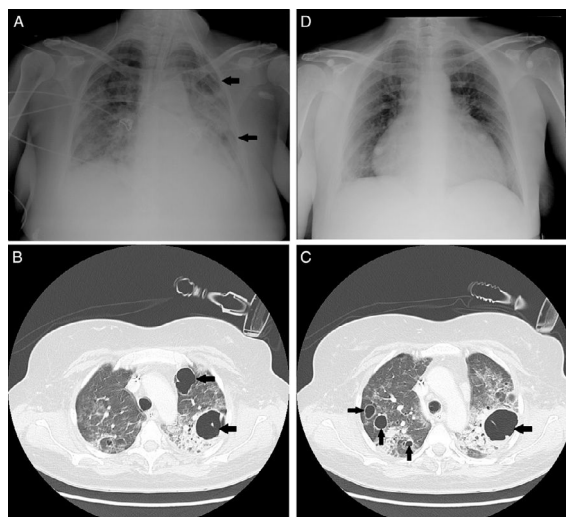


Figura 1

Mujer de 48 años sin antecedentes médicos de interés, que ingresa en la unidad de cuidados intensivos por una neumonía adquirida en la comunidad por un *Staphylococcus aureus* sensible a la meticilina que precisó ventilación mecánica invasiva. A los 13 días de evolución presenta en una radiografía de tórax anteroposterior (fig. 1A) una lesión radiolúcida de paredes finas y lisas sin nivel hidroaéreo en el segmento basal del lóbulo superior del pulmón izquierdo y en el lóbulo inferior del mismo pulmón. En una tomografía computarizada (fig. 1B y C) se confirmó la presencia de múltiples lesiones radiolúcidas redondeadas de nueva aparición de paredes delgadas compatibles con neumatoceles.

El tratamiento del neumatocele es el de la enfermedad subyacente, por lo que nuestra paciente completó un ciclo de 14 días de cloxacilina, 2 g cada 6 h. En la mayoría de los casos, los neumatoceles involucionan espontáneamente (fig. 1D) y la función pulmonar a largo plazo es normal.

* Autor para correspondencia.

Correo electrónico: apadilla@jccm.es (A. Padilla-Serrano).