



## IMÁGENES EN MEDICINA INTENSIVA

# Tratamiento endobronquial de neumotórax persistente en síndrome de dificultad respiratoria aguda



## Endobronchial treatment of persistent pneumothorax in acute respiratory distress syndrome

J. Tejero Aranguren\*, F. Ruiz Ferrón y M. Colmenero Ruiz

Servicio de Medicina Intensiva, Hospital Universitario San Cecilio, Granada, España

Disponible en Internet el 22 de febrero de 2019

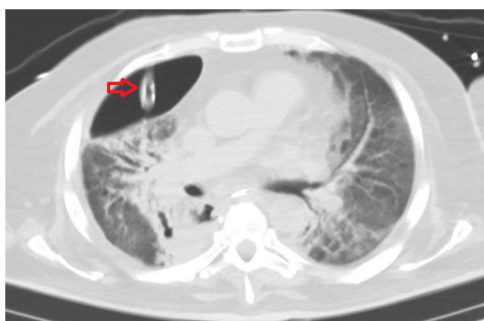

Figura 1

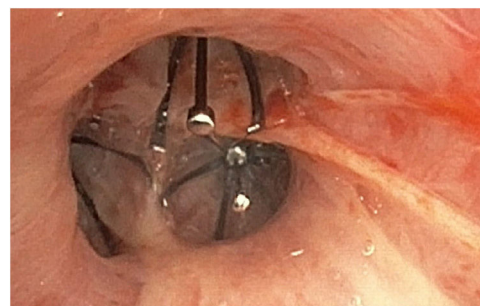


Figura 2

Varón de 54 años intervenido por carcinoma epidermoide de esófago mediante esofagectomía total transhiatal con anastomosis esofagogástrica cervical y toracotomía derecha. A los 13 días de la cirugía presenta dehiscencia de anastomosis, complicada con hipoxemia refractaria secundaria a síndrome de dificultad respiratoria aguda, que precisa ingreso en la UCI y ventilación mecánica. Con dificultad en la retirada de la ventilación mecánica, a los 30 días presenta neumotórax derecho que precisa drenaje torácico (fig. 1). Con fuga continua persistente, a pesar de la ventilación controlada por presión (BIPAP 15 cmH<sub>2</sub>O, sin PEEP), sedación profunda y cambio a un drenaje de mayor calibre con diferentes niveles de aspiración. Con imposibilidad en la retirada del respirador, se desestima cirugía torácica por la situación clínica del paciente. Se realiza fibrobroncoscopia, y con la ayuda de oclusión con catéter balón, se objetiva fuga dependiente de lóbulo superior derecho, procediendo en un segundo tiempo a oclusión endobronquial con válvulas en los 3 bronquios de dicho lóbulo (fig. 2). Finalmente, esta medida permitió la retirada de la ventilación mecánica y del tubo torácico.

### Financiación

Los autores declaran que no han recibido financiación alguna para la realización del estudio.

\* Autor para correspondencia.

Correo electrónico: [juliatejero@hotmail.com](mailto:juliatejero@hotmail.com) (J. Tejero Aranguren).