



IMÁGENES EN MEDICINA INTENSIVA

Ecografía torácica en el diagnóstico de la lesión pulmonar aguda producida por transfusión

Chest ultrasound for diagnosis of transfusion-related acute lung injury

B. Rosich del Cacho^a, C.a Sorribes Ortiz^b y J. Rodríguez-Fanjul^{b,*}



^a Servicio de Pediatría, Hospital Joan XXIII, Tarragona, España

^b Unidad de Cuidados Intensivos Pediátricos, Servicio de Pediatría, Hospital Joan XXIII, Tarragona, España

Disponible en Internet el 2 de agosto de 2019

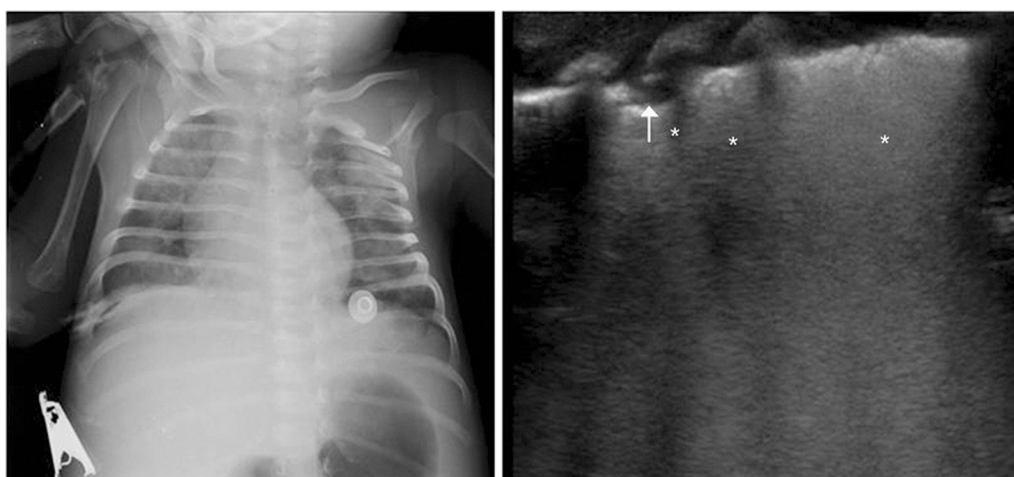


Figura 1

Lactante de 2 meses ingresado por sospecha de infección. A las 4 h de recibir transfusión de concentrado de plaquetas, encontrándose previamente sin soporte respiratorio, presenta empeoramiento progresivo con taquipnea y aumento del trabajo respiratorio requiriendo de soporte con ventilación no invasiva (parámetros máximos PIP 15/PEEP 7 y FiO₂ 70%). En ese momento se realiza ecografía pulmonar que evidencia patrón pulmonar compatible con síndrome de distrés respiratorio agudo con líneas B coalescentes bilaterales (asterisco), sin zonas de aireación y pleura engrosada (> 0,5 mm) con condensaciones subpleurales (flecha) (fig. 1). No se objetivan cambios en patrón pulmonar con diuréticos y se decide intubación (modalidad

* Autor para correspondencia.

Correo electrónico: javier.rodriguez.fanjul@gmail.com (J. Rodríguez-Fanjul).

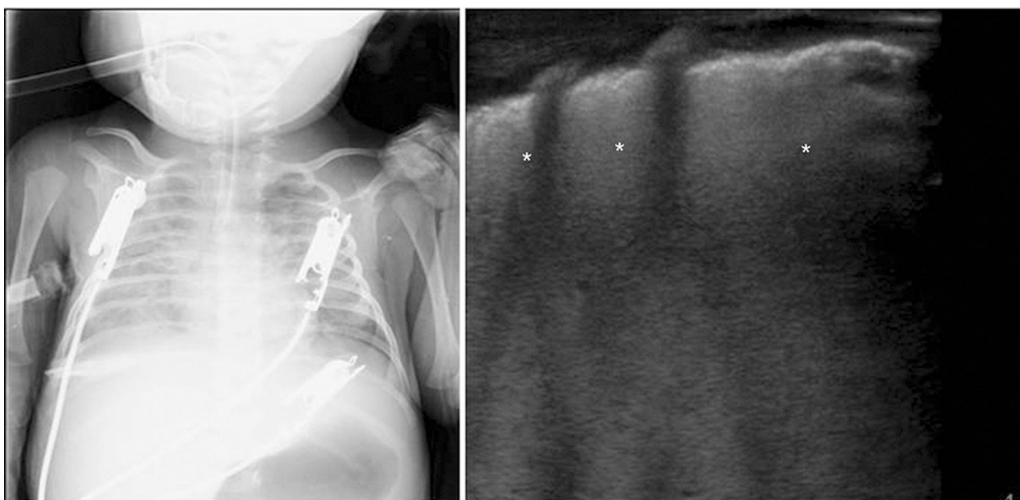


Figura 2

volumen control con volumen tidal 6 ml/kg realizando PIP 35 cm H₂O PEEP 14 cm H₂O, FR 35 rpm y FiO₂ 100%) orientándose como lesión pulmonar aguda producida por transfusión (fig. 2).

Financiación

Los autores declaran no haber recibido financiación para la realización de este trabajo.