

IMÁGENES EN MEDICINA INTENSIVA

Pseudoaneurisma de aorta fistulizado a arteria pulmonar

Aorta's pseudoaneurysm fistulized to pulmonary artery'



Á. Orera Pérez^{a,*}, A. Riaño Ondiviela^b y E. Sanz Granado^a

^a Servicio de Medicina Intensiva. Complejo Hospitalario de Navarra, Navarra, España

^b Servicio de Cardiología. Hospital Clínico Universitario Lozano Blesa, Zaragoza, España

Disponible en Internet el 23 de julio de 2021

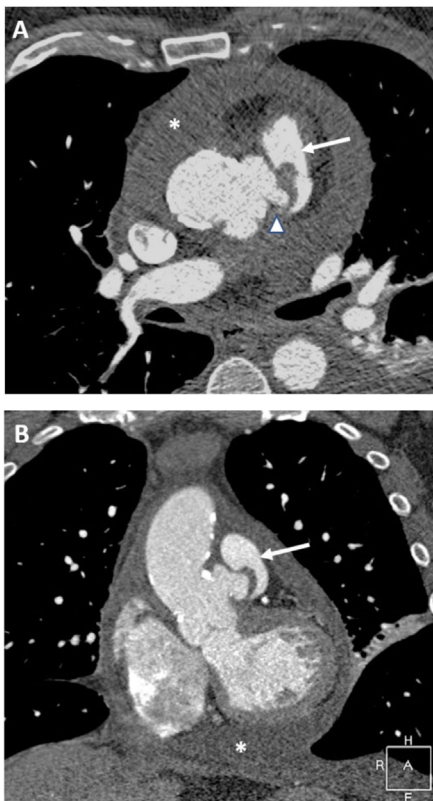


Figura 1

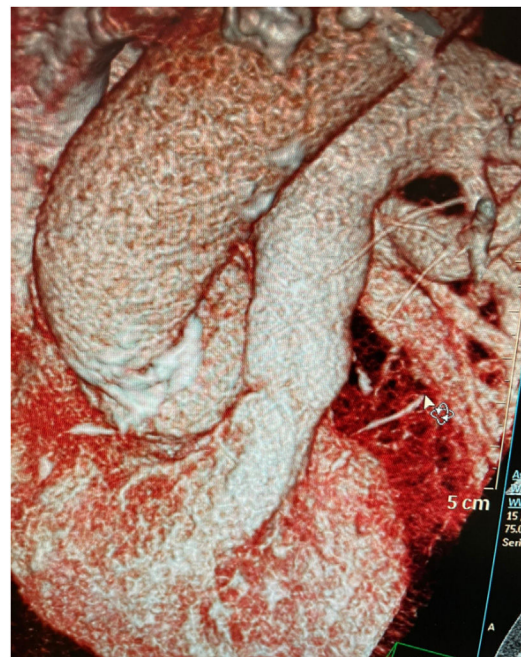

Figura 2

* Autor para correspondencia.

Correo electrónico: aorera11@gmail.com (Á. Orera Pérez).

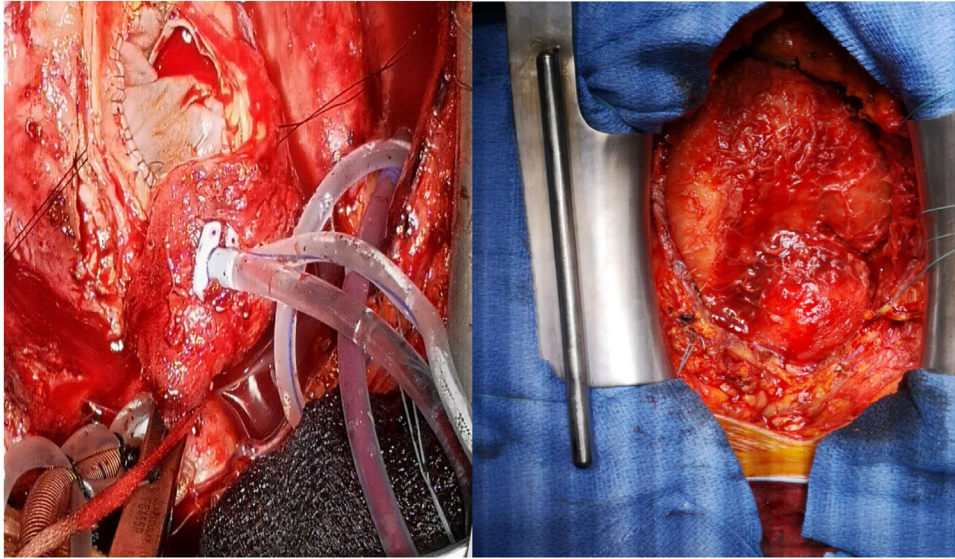


Figura 3

Presentamos un varón de 62 años con dolor lumbar, clínica bacteriémica y aislamiento en hemocultivos de *Streptococcus agalactiae* (grupo B). Diagnóstico mediante resonancia magnética nuclear de osteomielitis a nivel de L5. Ecocardiografía transtorácica que documenta derrame pericárdico severo, pero sin clínica de taponamiento ni signos sugerentes de endocarditis infecciosa. Angiografía por tomografía computarizada (angio-TC) que muestra imagen de morfología irregular alrededor de la unión sinotubular sugestiva de pseudoaneurisma (fig. 1, corte axial [A] y coronal [B]) (fig. 2 reconstrucción tridimensional) afectando a la práctica totalidad de la circunferencia de la misma, trayecto fistuloso de 12 x 5 mm aortopulmonar (flecha), englobando en su porción inferior al ostium de la coronaria izquierda (punta de flecha), con derrame pericárdico de alta densidad (asterisco) sugerente de naturaleza infecciosa. Sospecha de etiología infecciosa por el microorganismo aislado del absceso pseudoaneurismático aórtico, siendo la fístula secundaria al mismo. Cirugía urgente para reparación parcial del pseudoaneurisma (fig. 3, vista quirúrgica directa) con parche de pericardio heterólogo, cierre por sutura directa de la fístula y pericardiectomía antefrénica bilateral (débito seropurulento con gran cantidad de fibrina y adherencias a epicardio, sin aislamientos microbiológicos). Angio-TC de control confirma cierre del pseudoaneurisma y ausencia de *shunt* interarterial, con práctica resolución del derrame pericárdico. Evolución clínica adecuada.

Financiación

Este trabajo no ha recibido ningún tipo de financiación.

Conflicto de intereses

Los autores declaran no tener ningún conflicto de intereses.