

## IMÁGENES EN MEDICINA INTENSIVA

### Hallazgo ecocardiográfico casual en paciente con sospecha de síndrome aórtico

### Incidental echocardiography finding in a patient with suspected aortic syndrome



Javier Pascual\*, Clara Fuster y Juan M. Chesini

Hospital Universitario de Torrevieja, Torrevieja, Alicante

Disponible en Internet el 18 de octubre de 2022

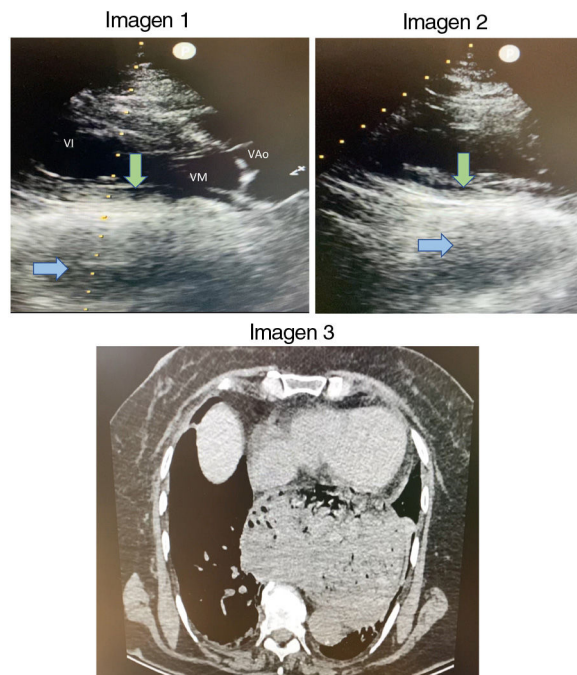


Figura 1

\* Autor para correspondencia.  
Correo electrónico: [jpascualllolis@gmail.com](mailto:jpascualllolis@gmail.com) (J. Pascual).

Mujer de 78 años que acude por dolor torácico opresivo intenso de dos horas de evolución asociado a sudoración y mal estado general. A la exploración destaca una impronta y vibración visible en pared torácica con los latidos del corazón. En el electrocardiograma (ECG) se observa taquicardia sinusal sin alteraciones de la repolarización. Se realiza ecocardiografía a pie de cama destacando en el plano paraesternal, tanto en el eje largo ([fig. 1, imagen 1](#)) como en el corto ([fig. 1, imagen 2](#)), compresión extrínseca del corazón por una cámara llena de líquido y aire (en azul) que produce abombamiento sobre la cara inferior del corazón (en verde). Se realiza angio-TAC para descartar patología aórtica aguda, que objetiva hernia de hiato masiva con la práctica totalidad de cámara gástrica herniada ([fig. 1, imagen 3](#)).