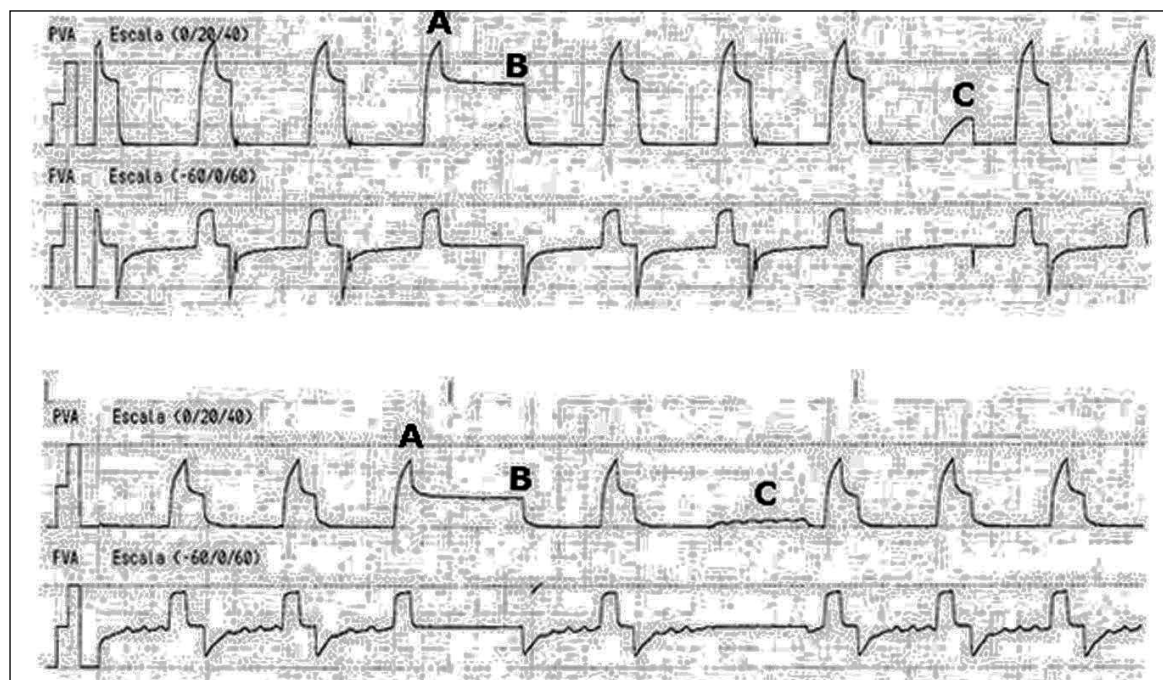


Imágenes en Medicina Intensiva



Mujer de 69 años, con antecedente de insuficiencia respiratoria restrictiva en relación con cifoescoliosis grave, que ingresa en la Unidad de Cuidados Intensivos (UCI) por insuficiencia respiratoria crónica agudizada secundaria a insuficiencia cardíaca. Tras intubación orotraqueal y conexión a ventilación mecánica, presenta presiones altas en la vía aérea con presión pico de 55 cm H₂O, presión meseta de 35 cm H₂O y autopresión positiva espiratoria final (PEEP) de 22 cm H₂O ([fig.1] registro superior, letra A, letra B y letra C, respectivamente). En la radiografía de tórax se observa un neumotórax derecho, en relación con barotrauma, que se resolvió tras la colocación de un drenaje torácico. En el registro inferior se aprecia descenso importante de las presiones, con presión pico de 35 cm H₂O, presión meseta de 21 cm H₂O y práctica resolución de auto-PEEP tras el drenaje del neumotórax.

A. TRUJILLO ALONSO^a y D. BALLESTEROS ORTEGA^b

^aUnidad de Cuidados Intensivos. Hospital Universitario Nuestra Señora de Candelaria. Santa Cruz de Tenerife.

^bUnidad de Cuidados Intensivos. Hospital Universitario de Getafe. Madrid.