

Hemoperitoneo como complicación de la resucitación cardiopulmonar básica

Sr. Director:

Aunque puede ayudar a salvar una vida, el masaje cardíaco externo no está exento de complicaciones fatales que hay que saber diagnosticar^{1,2}. Presentamos el caso de un hemoperitoneo por rotura hepática tras resucitación cardiopulmonar (RCP) básica diagnosticado a tiempo y tratado con éxito.

Se trataba de un paciente alemán de 62 años con antecedentes de IAM anteroseptal, disfunción ventricular severa, portador de un *stent* coronario y en tratamiento actual con anticoagulantes orales (INR 1,5), ácido acetilsalicílico, inhibidores de la ECA y nitratos. Previamente bien, presentó un paro cardiorrespiratorio en la vía pública por lo que se iniciaron maniobras de RCP básica. A la llegada de la ambulancia medicalizada se diagnosticó una fibrilación ventricular que revirtió a ritmo sinusal tras 2 choques eléctricos. Ingresó en la unidad de cuidados intensivos sedado y conectado a ventilación mecánica. La gasometría arterial con FiO_2 1 indicó: pH, 7,18; PaCO_2 , 61 mmHg; PaO_2 , 131 mmHg, y HCO_3^- , 22 mmol/l. Su tensión arterial era de 95/60 mmHg, el pulso de 85 lpm y el ECG ritmo sinusal con rectificación del segmento ST en cara inferior. El resto de la exploración no reveló hallazgos significativos. Se suspendió la sedación y a las 2 horas del ingreso se objetivó un paciente con apertura espontánea de ojos y capaz de localizar dolor, taquipneico y desadaptado de la ventilación mecánica, hemodinámicamente estable pero con tendencia a la oliguria, destacando un abdomen distendido, doloroso y defendido a la palpación. Una nueva gasometría arterial mostró acidosis metabólica (pH, 7,22; PaCO_2 , 17 mmHg; PaO_2 , 228 mmHg, y HCO_3^- , 7 mmol/l) refractaria a la administración de bicarbonato y se obtuvo una hemoglobina de 13,6 g/dl. Mediante ecografía abdominal se demostró una dilatación de asas de intestino delgado y líquido libre intraperitoneal. Una radiografía de abdomen descartó neumoperitoneo. Se practicó laparotomía exploradora, siendo los hallazgos hemoperitoneo masivo por rotura hepática con sección del ligamento redondo y del coronario que se repararon y hematoma subcapsular hepático importante. El paciente reingresó en la UCI con su trastorno metabólico corregido, manteniendo tensión arterial y diuresis adecuadas. El hematoma sub-

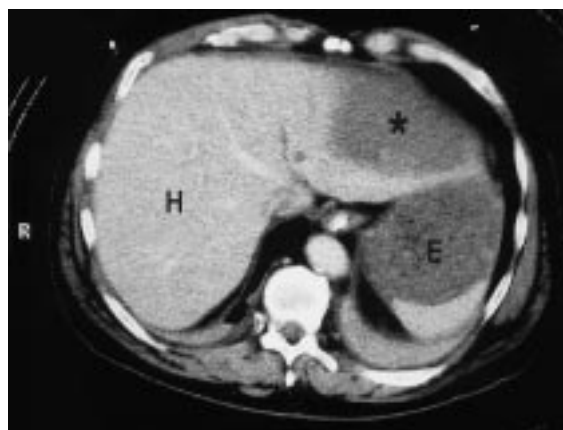


Fig. 1. TAC abdominal con administración de contraste intravenoso en donde se muestra el hematoma subcapsular hepático (*). H: hígado, y E: estómago.

capsular hepático se controló mediante TAC abdominal (fig. 1) sin evidenciar cambios significativos. El paciente fue trasladado a su país de origen.

La RCP puede producir lesiones a nivel torácico o intraabdominal. El estudio necrópsico de 705 pacientes sometidos a RCP demostró 15 (2,1%) casos de rotura/laceración hepática y un hematoma subcapsular. Esta relativa elevada incidencia se explicaría por la localización medial del hígado, la frecuente hepatomegalia de los pacientes cardíacos, la incorrecta colocación de las manos o las compresiones cardíacas demasiado enérgicas³. No se conoce el número de laceraciones hepáticas que producen complicaciones hemorrágicas, pero puede verse favorecido por la frecuente administración de heparina o fibrinólisis post-RCP causando un shock hemorrágico²⁻⁵. Hay pocos casos en la bibliografía de pacientes con inestabilidad hemodinámica post-RCP diagnosticados de traumatismo hepático severo y tratados con éxito^{2,4,5}. La situación crítica impide al paciente referir o localizar su dolor abdominal y la inestabilidad hemodinámica es interpretada inicialmente como secundaria al paro cardíaco. Cuando junto a la hipotensión hay distensión abdominal, la ecografía abdominal es la prueba de elección para el diagnóstico de lesión hepática y hemoperitoneo². Las complicaciones del masaje cardíaco externo siempre deben considerarse en el diagnóstico dife-

rencial de todo paciente reanimado con hallazgos inesperados post-RCP², que en nuestro caso fueron dolor y distensión abdominal, junto con una acidosis metabólica inexplicable.

BIBLIOGRAFÍA

1. Vitello JM, Hartung R. Splenic laceration secondary to closed chest massage: succesful recognition and management-case report. *Trauma* 1991; 31: 426-428.
2. Rosen J, Tucheck JM, Hartmann JR. Liver laceration in the hemodynamically unstable post-cardiac massage patient: early recognition and management-case report. *Trauma* 1999; 47: 408-409.

3. Krischer JP, Fine EG, Davis JH, Nagel EL. Complications of cardiac resuscitation. *Chest* 1987; 92: 287-291.

4. Adler SN, Klein RA, Pellechia C, Lyon DT. Massive hepatic hemorrhage associated with cardiopulmonary resuscitation. *Arch Intern Med* 1983; 4: 813-814.

5. Guemes M, Lubillo S, Manzano JJ, Pulido JM, Manzano JL. Shock hemorrágico abdominal tras fibrinólisis en un caso de tromboembolismo pulmonar masivo poscesárea y parada cardíaca. *Med Intensiva* 1994; 18: 509-511.

M. RIERA SAGRERA^a, G. SORIANO ZARAGOZA^a,
G.J. AMENGUAL ALEMANY^b Y J.M. MORÓN CANIS^c
^a*Servicio de Medicina Intensiva.* ^b*Servicio de Radiología.*
^c*Cirugía General. Clínica Rotger. Palma de Mallorca.*