

**Infección por virus de la inmunodeficiencia humana y síndrome coronario agudo**

*Sr. Director:*

El desarrollo de isquemia miocárdica concomitantemente con la infección por el virus de la inmunodeficiencia humana (VIH) ha sido descrita en pacientes que reciben tratamiento antirretroviral debido a las anomalías que provoca en los valores de lípidos sanguíneos, y recientemente lo ha sido en pacientes que no lo reciben<sup>1</sup>. Dado que la incidencia de VIH está en continuo aumento, habría de ser tenida en cuenta como causante del síndrome coronario

agudo. Presentamos el caso de un paciente infectado por VIH y que desarrolló un cuadro compatible con síndrome coronario agudo con elevación del segmento ST (infarto agudo de miocardio).

Paciente de 40 años de edad, alérgico a penicilinas, sin antecedentes familiares o personales cardiovasculares de interés, diagnosticado un mes antes de pericarditis. Ingresó con un cuadro de dolor precordial de características opresivas irradiado a miembro superior izquierdo, de duración aproximada de 2 h, sin cortejo vegetativo acompañante; en el ECG se objetivó corriente de lesión subepicárdica anterolateral (fig. 1), ya presentando entonces elevación de troponina I hasta 1,7 ng/ml (rango, < 1,5); el resto de las enzimas cardíacas específicas se encuentran en el rango de la normalidad.

Ingresó en nuestra unidad hemodinámicamente estable, afebril, sin hallazgos en la exploración física. No se realizó fibrinólisis al suscitarse dudas sobre el diagnóstico (dado el antecedente ya referido de pericarditis, la edad del paciente y la ausencia de factores de riesgo cardiovascular). A las 6 h las enzimas cardíacas habían ascendido hasta: CPK 3.004 ng/ml (rango 21-232), MB 651 ng/ml (rango, < 3,2), con un índice relativo de 21,7 (rango, < 4), troponina I 66,5 ng/ml, y mioglobina 781 ng/ml (rango, 16-97), siendo éstas el pico enzimático, y normalizándose al tercer día del ingreso. En relación a los ECG, demostraron evolución consecuente con el diagnóstico de IAM (QS en derivaciones de cara anterior).

Doce días después se realizó estudio hemodinámico en hospital de referencia, y se demostraron unas arterias coronarias angiográficamente normales, VI dilatado con hipocinesia grave anterolateral y acinesia apical, FE del 31% e imagen sugestiva de trombo en ápex del ventrículo izquierdo. La ergometría fue clínica y eléctricamente negativa.

En la analítica extraída un mes antes para filiar la etiología de la pericarditis, sólo se obtuvo positividad para VIH, y los linfocitos CD4 fueron de 395 l y los CD8 de 948 l. La primera determinación de colesterol total fue de 211 mg/dl y unos triglicéridos de 83 mg/dl.

La afección miocárdica coronaria en el curso del sida se ha descrito en relación con la infección por citomegalovirus o con el abuso de drogas psicótropas (en concreto cocaína), así como con una excesiva secreción de catecolaminas, que provocaría episodios de espasmo en la microvasculatura, originando isquemia focal transitoria<sup>2</sup>

A escala vascular, Joshi et al<sup>3</sup> describieron en niños con sida afección de las arterias de pequeño y mediano calibre de tipo inflamatorio (vasculitis y perivasculitis) y fibrocálcico (fibrosis de la íntima y calcificación de la media), que parecían tener su origen en el propio VIH. La degeneración que ocu-

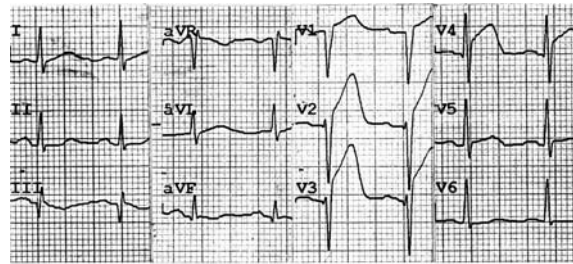


Figura 1. ECG en el ingreso en la unidad de medicina intensiva.

re en el tejido elástico y la fragmentación en las etapas iniciales, pudiese estar relacionado con elastinas endógenas o exógenas<sup>3</sup>. Lo cierto es que la causa que da origen a estas lesiones es aún hoy desconocida, aunque podría deberse a la aterogénesis acelerada por el complejo VIH-monocitos infectados-macrófagos, que podrían dar origen a una adhesión alterada o a una angiitis<sup>2</sup>. Asimismo, se han descrito en el plasma de sujetos infectados con el HIV-1 factores que se han asociado con actividad procoagulante acelerada y que provocan la muerte celular en el endotelio cardíaco *in vitro*<sup>4</sup>.

Por último, otros autores han descrito un mayor engrosamiento de la íntima, asociado con el sarcoma de Kaposi o promovido por una proliferación de células secretoras, fenotípicamente identificadas como células del músculo liso, sobreproducción de fibras elásticas en asociación con un incremento del factor de necrosis tumoral alfa y la interleucina 1 alfa<sup>5</sup>.

A. CÓRDOBA LÓPEZ, M.I. BUENO ÁLVAREZ-ARENAS,  
J. MONTERRUBIO VILLAR Y G. CORCHO SÁNCHEZ  
*Unidad de Medicina Intensiva. Hospital Comarcal  
de Don Benito-Villanueva. Don Benito. Badajoz.*

#### BIBLIOGRAFÍA

1. Barbaro G, Barbarini G, Pellicelli A. HIV- Associated Coronary Arteritis in a Patient with Fatal Myocardial Infarction. *N Engl J Med* 2001;344:1799-800.
2. Acierno LJ. Cardiac complications in acquired immunodeficiency syndrome(AIDS): a review. *J Am Coll Cardiol* 1989;13: 1144-54.
3. Joshi VV, Pawel B, Connor E, Shaker L, Oleske JM, Morrison S, et al. Arteriopathy in children with acquired immune deficiency syndrome. *Pediatr Pathol* 1987;7:261-75.
4. Laurence J, Mitra D, Steiner M, Staiano-Coico L, Jaffe E. Plasma from patients with idiopathic and human immunodeficiency virus-associated thrombotic thrombocytopenic purpura induces apoptosis in microvascular endothelial cells. *Blood* 1996; 87:3245-54.
5. Tabib A, Leroux C, Mornex JF, Loire R. Accelerated coronary atherosclerosis and arteriosclerosis in young human-immunodeficiency-virus-positive patients. *Coron Artery Dis* 2000; 11:41-6.