

Síndrome de distrés respiratorio del adulto secundario a inhalación de cocaína

J.A. CAMACHO PULIDO, B. JURADO LARA, J.M. JIMÉNEZ SÁNCHEZ, A. MONTIJANO VIZCAÍNO Y A. DE MOLINA ORTEGA

Hospital General Básico San Agustín. Linares. Jaén.

Presentamos un caso de síndrome de distrés respiratorio del adulto tras inhalación de cocaína de gran pureza. El paciente sufrió un rápido deterioro de su función respiratoria. Hubo de instaurarse ventilación mecánica durante 15 días. Se descartó la existencia de neumonía y de patología cardíaca que justificase el cuadro. Finalmente el enfermo mejoró y fue dado de alta sin secuelas.

PALABRAS CLAVE: *síndrome de distrés respiratorio del adulto, cocaína, insuficiencia respiratoria.*

ADULT RESPIRATORY DISTRESS SYNDROME SECONDARY TO COCAINE INHALATION

We present a case of adult respiratory distress syndrome (ARDS) after inhalation of high purity cocaine. The patient suffered a fast deterioration in its respiratory function. Mechanical ventilation was necessary during 15 days. Pneumonia and cardiac pathology were ruled out as causative factors. Finally the patient improved and was discharged without sequelae.

KEY WORDS: *ARDS, cocaine, respiratory failure.*

INTRODUCCIÓN

El síndrome de distrés respiratorio del adulto (SDRA) se define según la conferencia europeo-americana de consenso de 1994 como aquella situa-

ción o situaciones que alteran el intercambio de gases, con una relación entre la presión parcial de oxígeno arterial y la fracción inspirada de oxígeno (PaO_2/FiO_2) menor de 200, sin importar cual sea el nivel de presión positiva al final de la espiración (PEEP), muestra infiltrados bilaterales en ambos campos pulmonares en la radiografía de tórax y una presión de enclavamiento pulmonar (PCP) menor de 18 mmHg¹. Esta definición se formuló con la intención de abarcar todo el amplio espectro de lesiones pulmonares que se clasifican como SDRA en diferentes situaciones. En nuestro caso el paciente sufrió un cuadro de insuficiencia respiratoria grave con criterios de SDRA tras inhalación de cocaína de gran pureza según nos reveló el laboratorio toxicológico. Una vez descartada la etiología infecciosa del cuadro, el paciente se recuperó totalmente tras necesidad de ventilación mecánica durante dos semanas.

CASO CLÍNICO

Presentamos el caso de un varón de 21 años de edad, consumidor esporádico de cocaína vía inhalatoria algunos fines de semana (último uso 24 h antes del comienzo de los síntomas), no sufre alergias y se le detectó una hipertransaminasemia de forma casual sin otras enfermedades de interés ni tratamiento habitual. Fue ingresado en planta de Medicina Interna 24 horas después de haber inhalado cocaína de gran pureza según nos confirmó el laboratorio de Toxicología (no se dispone de niveles en sangre porque el antecedente de uso de cocaína se descubrió 4 días después del ingreso a través de un familiar y fue confirmado por el propio paciente *a posteriori*), a causa de una insuficiencia respiratoria que se etiquetó de bronconeumonía. Cuarenta y ocho horas después de su ingreso, el paciente empeora clínicamente y ha de ser ingresado en la Unidad de Cuida-

Correspondencia: J.A. Camacho Pulido.
Urb. El Rosalejo n.º 15.
23600 Martos. Jaén.
Correo electrónico: Jcamachoylola@hotmail.com

Manuscrito aceptado el 7-V-2004.

dos Intensivos (UCI). A su llegada se encontraba consciente y orientado, con taquipnea de 35 respiraciones por minuto, disnea importante, tiraje intercostal y cianosis periférica con tos productiva de aspecto sonrosado. La temperatura axilar era de 38°C, frecuencia cardíaca de 115 lat/min, la presión arterial era de 130/70 mmHg y la presión venosa central 12 cm H₂O. Apache II al ingreso de 17 puntos. Los hallazgos auscultatorios mostraban *roncus* y algunos crepitantes finos bilaterales junto a hipoventilación global. El abdomen presentaba un aspecto normal, blando y no doloroso a la palpación. No se apreciaban otros hallazgos en la exploración física. La bioquímica al ingreso mostraba unos niveles de glucosa de 142 mg/dl, urea de 15 mg/dl, creatinina de 0,6 mg/dl, sodio de 129 mEq/l, potasio de 3,1 mEq/l, calcio de 6,8 mEq/l, gammaoxalatotransaminasa (GOT) de 109 u/l, lacticodeshidrogenasa (LDH) de 2.468 U/l, gammaglutamiltranspeptidasa (GPT) de 37 U/l, y proteína C reactiva (PCR) de 19,90. En el hemograma destacaban una cifra de 12.700 leucocitos con un 90% de polimorfonucleares, un hematocrito del 32% con 10,8 g/dl de hemoglobina.

Las enzimas cardíacas eran normales. El electrocardiograma presentaba un ritmo sinusal con ondas T invertidas en V5 y V6 con segmento ST normal. Con una FiO₂ del 50% presentaba una gasometría con un pH de 7,46, una PaO₂ de 55 mmHg con una PCO₂ de 28 mmHg, un bicarbonato de 20 mEq/l con un exceso de bases de -3,6. La radiografía de tórax mostraba un patrón alveolar bilateral (fig. 1). Se realizó un ecocardiograma que evidenció un ventrículo izquierdo no dilatado con fracción de eyección del 60%, aparato valvular sin alteraciones. Como otras pruebas de diagnóstico diferencial se realizó una tomografía axial computarizada (TAC) torácica que mostró infiltrados alveolares bilaterales difusos y un

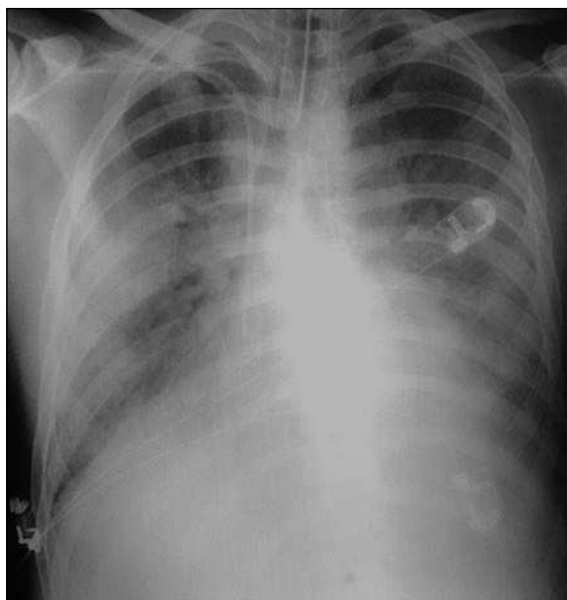


Figura 1. Patrón alveolar bilateral tras inhalación de cocaína.

derrame pleural bilateral no importante. Una fibrobroncoscopia realizada tras intubación, únicamente detectó palidez de la mucosa bronquial sin otros hallazgos patológicos. Se obtuvo un lavado broncoalveolar en el que no se obtuvo ningún resultado bacteriológico positivo, apreciándose únicamente un exudado inflamatorio agudo y células escamosas.

A su llegada a la UCI se inició terapia antibiótica de amplio espectro sospechando una bronconeumonía adquirida en la comunidad de mala evolución, previa toma de muestras de esputo y hemocultivos. Dieciocho horas después del ingreso en UCI el paciente empeoró siendo necesaria la intubación por aumento progresivo del trabajo respiratorio y a la caída de la SaO₂. Se toman entonces catéteres telescopados dirigidos. Durante la primera semana de evolución hubo que aplicar FiO₂ en torno al 90% con PEEP de hasta 15 cm de H₂O y posición en prono durante 48 horas. Se colocó catéter de Swan-Ganz para descartar patología cardíaca con los siguientes hallazgos: presión sistólica de arteria pulmonar de 31 mmHg, presión media de arteria pulmonar de 16 mmHg, presión de enclavamiento pulmonar de 16 mmHg, gasto cardíaco de 10 lpm y presión venosa central de 16 cm H₂O.

Desde el octavo al decimoquinto día de soporte ventilatorio, se apreció una mejoría radiológica y gasométrica progresiva. El día 17 pudo ser extubado. Los cultivos que se realizaron fueron todos negativos. La serología para descartar neumonía atípica fue negativa al ingreso y a las tres semanas del ingreso. Baciloscopia negativa. Serología de hepatitis, virus de la inmunodeficiencia humana (VIH) y citomegalovirus negativa. En ningún momento durante su ingreso precisó de fármacos vasoactivos y la función renal se mantuvo estable. Finalmente descartado el origen infeccioso o cardíaco del cuadro el paciente fue dado de alta a planta y posteriormente a su domicilio encontrándose actualmente sin secuelas.

DISCUSIÓN

Dentro de las causas que pueden producir el SDRA como diagnóstico diferencial se pueden incluir, entre otras, el edema pulmonar de origen cardiogénico, el edema por aumento de la permeabilidad vascular, el edema de causa mixta (reexpansión, neurógeno), y la hemorragia alveolar entre otras². El SDRA se definió en la conferencia de consenso europeo-americana como aquel proceso que cumple los siguientes criterios: curso agudo, PaO₂/FiO₂ menor de 200, independientemente del nivel de PEEP, infiltrados bilaterales en la radiografía de tórax y presión de enclavamiento pulmonar menor o igual a 18 mmHg. La causa que lo provoca puede venir de dos vías diferentes: una lesión directa del parénquima pulmonar o un mecanismo de lesión indirecto secundario a un síndrome de respuesta inflamatoria sistémica². El caso del paciente que damos a conocer cumplía todos los criterios anteriormente descritos. Además se comprobó la existencia de una buena

función cardíaca a través de las pruebas complementarias, así como se descartó una bronconeumonía de origen infeccioso tanto por las pruebas microbiológicas como serológicas. Mientras que el número de casos de lesión pulmonar aguda que se han publicado han sido relativamente pequeños en relación con el uso de cocaína, es posible que el uso regular de cocaína inhalada pueda causar con más frecuencia daño pulmonar silente y crónico que puede finalmente tener manifestaciones clínicas³. Las complicaciones respiratorias del uso de cocaína inhalada incluyen estado asmático, obstrucción de vías respiratorias superiores con estridor, hipertensión pulmonar, barotrauma, edema pulmonar, hemorragia alveolar y alveolitis con alteraciones de la vasculatura pulmonar⁴⁻⁸. También el uso de esta sustancia puede provocar insuficiencia cardíaca por un mecanismo directo de miocarditis-vasculitis, que producen descompensación cardíaca cuando aumentan las demandas circulatorias⁹, así como infarto agudo de miocardio cada vez más frecuente debido a la misma¹⁰.

El diagnóstico diferencial de la intoxicación aguda por cocaína se debe de hacer con la sobredosis por agentes simpaticomiméticos, metilxantinas, fenciclidina, alucinógenos y agentes anticolinérgicos. Otras entidades que simulan intoxicación por cocaína incluyen tirotoxicosis, hipertensión maligna, hipertermia, feocromocitoma, hiperglucemia y algunas manifestaciones psiquiátricas. El manejo de estos pacientes consiste sobre todo en medidas de soporte y tratamiento sintomático de cada complicación y es importante, debido al cada vez mayor uso de esta sustancia, reconocer los signos y síntomas de su toxicidad para anticiparnos a las subsiguientes complicaciones que se pueden presentar¹¹.

Creemos interesante dar a conocer este caso, ya que en la literatura no hemos encontrado casos de SDRA secundarios a inhalación de cocaína como tales, aunque sí se describen casos de edema pulmonar que cumplen los criterios de SDRA. Igualmente es interesante destacar que mientras en la revisión de Dany et al⁷ se dice que dicho edema pulmonar se suele resolver en 3 a 5 días, en nuestro caso se prolongó bastante más tiempo, lo cual puede dar una idea de la lesión pulmonar causada por dicha sustancia.

CONCLUSIÓN

Debido al mayor uso que cada vez se realiza de la cocaína en sus diferentes vías de administración es importante reconocer este antecedente en un pacien-

te que ingresa con una insuficiencia respiratoria aguda de origen desconocido, ya que nos podemos orientar hacia esta etiología y restringir el uso de ciertos tratamientos y pruebas que intentan descartar un origen infeccioso. Es muy probable, como se demuestra en el estudio realizado por Gregorio Barro, que las prácticas de fumar cocaína o heroína aumenten el riesgo de procesos respiratorios agudos, por lo que la tendencia creciente de los consumidores españoles a adoptarlas se acompañará seguramente de un aumento en la frecuencia de dichos procesos, por lo que se recomienda investigar estas prácticas de consumo en los jóvenes con problemas respiratorios, sobre todo en los grupos donde esas prácticas son más frecuentes¹².

BIBLIOGRAFÍA

1. Gordon R, Bernard GR, Artigas A, Kennet L, Brigham KL, Carlet J and the consensus committee: The American-European Consensus Conference of ARDS: Definitions, mechanisms, relevant outcomes, and clinical trial coordination. *Am J Respir Crit Care Med* 1994;149:818-4.
2. O'Connor MF, Hall JB, Schmidt GA, Wood LDH. Insuficiencia respiratoria aguda con hipoxemia. En: Hall JB, Schmidt GA, Wood LH, editores. *Cuidados Intensivos*. 2.ª ed. Mc Graw Hill Interamericana de editores SA, 2000. p. 591-621.
3. Silverman RS, Lee Chiong TL Jr, Sheter CB. Stridor from edema of the arytenoids, epiglottis and vocal cords after use of free-base cocaine. *Chest* 1995;108:1477-8.
4. Auerbach M, Carey KK, Frank E. Near fatal status asthmaticus induced by nasal insufflation of cocaine. *South Med J* 1996;89:340-1.
5. Yakel DI Jr, Eisemberg MJ. Pulmonary artery hypertension in chronic intravenous cocaine users. *Am Heart J* 1995;130:398-9.
6. Albertson TE, Walby WF, Derlet RW. Stimulant induced pulmonary toxicity. *Chest* 1995;108:1140-9.
7. Haim DY, Lippmann ML, Goldberg SK, Walkenstein MD. The pulmonary complications of crack cocaine: a comprehensive review. *Chest* 1995;107:233-40.
8. Forrester JM, Steel AW, Waldron JA, Parsons PE. Crack lung: an acute pulmonary syndrome with a spectrum of clinical and histopathologic findings. *Am Rev Respir Dis* 1990;142:462-7.
9. Ballesteros JC, De la Calle B, Tarancón MC, Garijo MA, Rodríguez C. Miocardiopatía periparto en paciente consumidora de cocaína. *Med Intensiva* 2003;27:501-3.
10. García-Acuña JM, González-Juanatey JR, Lopez A, Amaro A, Fernández F, Rigueiro P, et al. Infarto agudo de miocardio y trombosis coronaria inducida por cocaína. *Med Intensiva* 2000;24:30-2.
11. Shanti CM, Lucas CE. Cocaine and the critical care challenge. *Crit Care Med* 2003;31:1851-9.
12. Barro G, de la Fuente L, Royuela L, Bravo MJ, Regidor E, Rodríguez F. Problemas respiratorios agudos y uso de cocaína o heroína por vía pulmonar. *Med Clin (Barc)* 1999;112:775-7.