

Imágenes en Medicina Intensiva

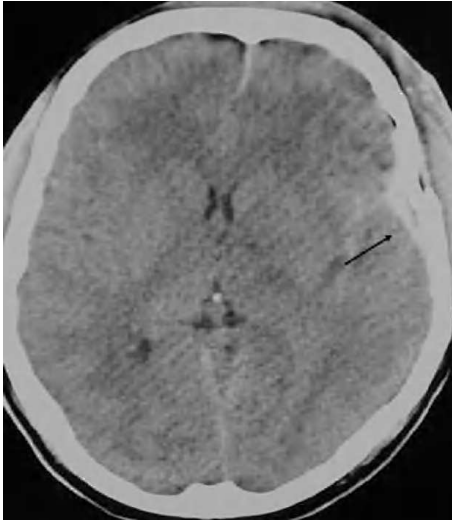


Figura 1.

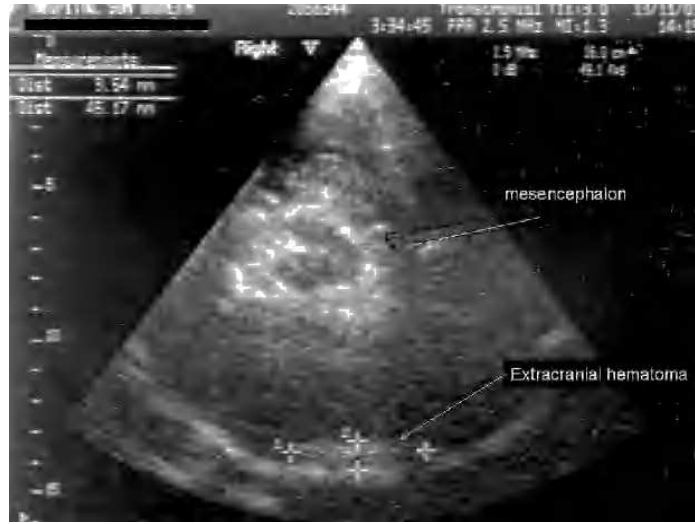

Figura 2.

Presentamos el caso de un hombre de 24 años, que sufrió un traumatismo craneoencefálico (TCE), ingresando en una Unidad de Cuidados Intensivos (UCI) con un *Glasgow Coma Score* de 7 puntos. La tomografía axial computarizada (TAC) craneal mostró un hematoma extraaxial temporal izquierdo no subsidiario de cirugía (fig. 1). A continuación se realizó un dúplex transcraneal con codificación de color (DTCC) que confirmó la presencia de dicho hematoma, mostrando un tamaño de 45 x 9 mm (fig. 2). El hematoma extraaxial se pudo seguir en las siguientes 96 horas mediante DTCC a pie de cama sin apreciarse cambios en su tamaño. Se realizó entonces nueva TAC craneal que corroboró los hallazgos del DTCC. Posteriormente se pudo retirar sedación y extubar, encontrándose el paciente al alta consciente y sin focalidad neurológica.

El DTCC permite el estudio estructural de los pacientes con TCE a pie de cama, en la Unidad de Neurocríticos, evitando los riesgos de un traslado a planta de radiología.

J.A. LLOMPART POU, S. SANCHEZ PÉREZ Y A. ROSELLÓ FERRER
Servicio de Medicina Intensiva. Hospital Son Dureta.
Palma de Mallorca. España.