

Pericarditis constrictiva tras un infarto de miocardio inferoposterior

Sr. Director:

La pericarditis constrictiva es una rara enfermedad cuya causa más frecuente actualmente es la idiopática, siendo menos frecuentes las causas específicas, como neoplasias, cirugía cardíaca, radioterapia o enfermedades del tejido conectivo¹.

Una causa excepcional de pericarditis constrictiva es el infarto de miocardio, cuya etiopatogenia se ha puesto en relación con la reacción inflamatoria de un síndrome de Dressler o con la organización de un hemopericardio tras el uso de tratamientos anticoagulantes¹⁻³.

Presentamos el caso de un varón de 55 años que desarrolló pericarditis constrictiva 6 meses después de un infarto de miocardio inferior que cursó con diátesis hemorrágica secundaria a trombopenia intensa tras una angioplastia coronaria.

Se trata de una varón de 55 años que ingresó en nuestro servicio por un infarto agudo de miocardio (IAM) inferoposterior tratado inicialmente con ácido acetilsalicílico (AAS) y anticoagulación profiláctica con heparina de bajo peso molecular, que cursó sin complicaciones en la fase aguda. El ecocardiograma practicado durante la fase aguda mostró una función sistólica conservada y ausencia de derrame pericárdico. La ergometría fue positiva, por lo que se le practicó un cateterismo cardíaco y angioplastia coronaria con implantación de *stent*. Durante el procedimiento se le infundió abciximab y heparina por vía intravenosa, presentando una trombopenia intensa (de hasta 1.000 plaquetas/microlitro) con múltiples equimosis en tronco y miembros inferiores y hematoma importante en la zona de venopunción. Un ecocardiograma practicado después del procedimiento mostró un derrame pericárdico ligero de distribución homogénea. A los 6 meses el paciente ingresó por una clínica de insuficiencia cardíaca derecha con disnea de esfuerzo progresiva, ascitis y edemas maleolares, mostrando el ecocardiograma una función sistólica de ventrículo izquierdo y de ventrículo derecho conservadas y signos de constricción pericárdica como variación respiratoria amplia de los flujos de llenado ventricular. La tomografía axial computarizada (TAC) torácica mostró un pericardio engrosado sin derrame asociado.

Se le practicó un estudio hemodinámico que reveló una morfología en raíz cuadrada de la presión de llenado de los ventrículos y los valores siguientes: aurícula derecha (AD) media: 20 mmHg, ventrículo derecho (VD): 38/21-23; arteria pulmonar (AP): 36/22-27; presión capilar pulmonar (PCP) 23;

ventrículo izquierdo (VI) 90/16-22 y aorta 90/70-77 mmHg.

Al paciente se le indicó cirugía con pericardiectomía radical, falleciendo en el postoperatorio. La anatomía patológica demostró un engrosamiento pericárdico importante.

La pericarditis constrictiva post-IAM es una entidad rara, habiéndose relacionado su etiología con la inflamación del síndrome de Dressler o con la hemorragia secundaria a tratamiento anticoagulante.

El abciximab (ReoPro C7E3) es un anticuerpo que actúa bloqueando el complejo plaquetario de la glucoproteína IIb/IIIa, y de esta forma inhibiendo la agregación de las plaquetas, por lo que se usa con frecuencia, unido al AAS y la heparina, en el intervencionismo coronario. Entre sus efectos secundarios se encuentran los acontecimientos hemorrágicos y la trombocitopenia^{4,5}.

La trombocitopenia intensa y aguda es una complicación infrecuente después del tratamiento con abciximab. Nuestro paciente presentó una diátesis hemorrágica en relación con trombocitopenia intensa y aguda, que pudo en aquel momento provocar un hemopericardio sin repercusión hemodinámica como demostró el ecocardiograma practicado posteriormente, en el que aparece un derrame pericárdico ligero y homogéneo que al organizarse pudo llevar a una constricción pericárdica franca meses después.

La trombocitopenia inducida por heparina que se administró concomitantemente es un hecho a tener en cuenta, sin embargo, ésta raramente surge antes de las 24 horas de la exposición, favorece la aparición de trombosis y la resolución del cuadro es tardía.

Los casos descritos de constricción pericárdica tras un IAM son escasos^{2,3}, la mayoría en varones y asociados a infartos inferiores como en el caso que nos ocupa. Nuestro caso tiene de peculiar la hipótesis etiopatogénica no demostrable que relaciona un probable hemopericardio secundario a una trombocitopenia aguda e intensa inducida por abciximab.

J.J. GÓMEZ-BARRADO, J. VEGA, S. TURÉGANO
Y G. MARCOS
Hospital San Pedro de Alcántara. Cáceres. España.

BIBLIOGRAFÍA

1. Cacoub P, Wechsler B, Chapelon C, Gandjbakhch I, Blety O, Piette JC, et al. Chronic constrictive pericarditis. 27 cases. *Presse Med.* 1991;20:2185-90.
2. Ramsdale DR, Epstein EJ, Coulshed N. Constrictive pericarditis after myocardial infarction. *Br Heart J.* 1986;56:476-8.
3. Kanaway DS, Burggraf GW, Abdollah H. Constrictive pericarditis and anemia post myocardial infarction. *Can J Cardiol.* 1989;5:147-8.

4. Berkowitz SD, Harrington RA, Rund MM, Tchong JE. Acute profound thrombocytopenia after C7E3 Fab (abciximab) therapy. *Circulation*. 1997;95:809-13.

5. Méndez TC, Díaz O, Enríquez L, Baz JA, Fernández F, Goicolea J. Trombocitopenia severa, persistente a transfusiones plaquetarias, secundaria a readministración de abciximab en paciente con antecedentes de púrpura trombocitopénica idiopática. Un posible nexa etiopatogénico. *Rev Esp Cardiol*. 2004;57:789-91.

Ventriculitis por *Haemophilus aphrophilus* en un paciente de 21 años con *shunt* derecha-izquierda

Sr. Director:

Presentamos el caso clínico de un paciente de 22 años con antecedentes de tetralogía de Fallot, intervenido en septiembre de 1984 que presentó una buena evolución clínica posterior, hipertensión pulmonar ligera residual, dilatación del ventrículo derecho (VD) con función sistólica conservada.

El paciente es trasladado desde otro centro para realizar una valoración neuroquirúrgica por un cuadro clínico de 12 días de evolución de cefalea y vómitos, acompañado de fiebre y somnolencia en las últimas 48 horas. Mediante una tomografía axial computarizada (TAC) cerebral se diagnostica una hemorragia intraventricular e hidrocefalia obstructiva. Tras colocar un drenaje ventricular derecho se obtiene un líquido purulento en el que se cultiva posteriormente *Haemophilus aphrophilus*.

Ingresa en la Unidad de Cuidados Intensivos (UCI) con el diagnóstico de ventriculitis, sedado y con ventilación mecánica. Saturación de O₂ por pulsioximetría del 99% con FiO₂ de 0,5, hemodinámicamente estable. Se inicia tratamiento empírico con metronidazol, vancomicina y ceftriaxona intravenosa (iv) y gentamicina intratecal. El enfermo tuvo una buena evolución neurológica pero presenta a partir del cuarto día descenso progresivo de la saturación hasta precisar FiO₂ 1 con radiografía de tórax repetidamente normal. El ecocardiograma con contraste salino muestra una disfunción del VD y *shunt* derecha-izquierda en el septo interauricular. Tras añadir al tratamiento vasodilatadores pulmonares se produce una mejoría progresiva de la saturación de O₂, pudiéndose extubar al paciente. Se retira el catéter intraventricular y es dado de alta a planta con una buena evolución.

Los pacientes con cardiopatías congénitas con *shunt* derecha-izquierda (principalmente tetralogía de Fallot¹) constituyen un grupo de alto riesgo para las infecciones cerebrales. La presencia de *shunt* permite el paso directo de microorganismos a la circulación cerebral, sin pasar el filtro pulmonar. Se considera que la hipoxia y la viscosidad sanguínea

por la policitemia que suelen presentar estos pacientes producen zonas de encefalomalacia, incluso de microinfartos y alteración de la barrera hematoencefálica, de modo que se favorece la penetración de microorganismos a ese nivel y su acantonamiento^{2,3}. El foramen oval permeable se relaciona con la aparición de abscesos cerebrales en la población infantil, siendo en la población adulta mucho más frecuente su asociación con fenómenos isquémicos cerebrales por embolias paradójicas⁴.

Todos estos datos epidemiológicos y etiopatogénicos encontrados en la literatura están referidos a abscesos cerebrales, pero la cuestión es si podemos extrapolar estas asociaciones a nuestro caso de ventriculitis. Como factores predisponentes el enfermo presenta cardiopatía congénita (aunque corregida quirúrgicamente hace años) y foramen oval permeable con *shunt* derecha-izquierda silente que se haría manifiesto en determinadas circunstancias de aumento de la presión intratorácica (maniobra de Valsalva o ventilación mecánica). El agente infeccioso aislado mediante cultivo del líquido cefalorraquídeo (LCR) también apoya este hecho. Fischbein ya observó en 1973 la relación entre el aislamiento de *Haemophilus aphrophilus* en abscesos cerebrales en niños y la presencia de cardiopatía congénita cianógena. El nombre de *aphrophilus* le fue dado por su afinidad por el dióxido de carbono. Los pacientes con cardiopatía cianógena serían huéspedes excelentes para este microorganismo⁵.

El interés de nuestro caso reside en que dada la asociación entre absceso cerebral y cardiopatía con *shunt* derecha-izquierda ampliamente descrita en la literatura, nos debemos plantear una búsqueda intencionada de este defecto también ante la existencia de otras infecciones intracraneales que no tengan un origen conocido.

B. VILLANUEVA ANADÓN^a, M. CLARAMONTE DELAVIUDA^b, B. ZALBA ETAYO^a Y B. OBÓN AZUARA^a

^aServicio de Medicina Intensiva y Unidad Coronaria. Hospital Clínico Universitario Lozano Blesa. Zaragoza. España.

^bServicio de Neurocirugía. Hospital Clínico Universitario Lozano Blesa. Zaragoza. España.

BIBLIOGRAFÍA

1. Piper C, Horstkotte D, Arendt G, Strauer BE. Brain abscess in patients with cyanotic heart defects. *Z Kardiol*. 1994;83:188-93.
2. Sharma BS, Gupta SK, Khosla VK. Current concepts in the management of pyogenic brain abscess. *Neurol India*. 2000;48:105-11.
3. Goyo-Rivas J, García Castillo E, Correa M. Absceso cerebral en niños. *Rev Cubana Pediatr*. 1999;71:13-22.
4. Alemparte Pardavilla E, Echaniz Quintana A, Llinares Mondejar P. Abscesos cerebrales múltiples en paciente con aneurisma del tabique interauricular silente y *shunt*. *Med Intensiva*. 2000;24:324-6.
5. Fischbein CA, Beckett KM, Rosenthal A. Hemophilus aphrophilus brain abscess associated with congenital heart disease. *J Pediatr*. 1973;83:631-3.

Miocarditis y displasia arritmogénica de ventrículo derecho

Sr. director:

La miocarditis y la displasia arritmogénica de ventrículo derecho (DAVD) son dos causas conocidas de arritmias ventriculares graves. En el 67% de los casos de DAVD se observan infiltrados inflamatorios sugestivos de miocarditis¹, como en el caso que presentamos.

Se trataba de un varón de 77 años sin antecedentes de interés ni ingesta habitual de fármacos. Ingresó por un *ulcus* perforado que fue intervenido sin complicaciones. A los 15 días de la cirugía presentó un cuadro de mareo e hipotensión arterial, detectándose una frecuencia cardíaca de 210 latidos por minuto (lpm). En el electrocardiograma (fig. 1) se observó una taquicardia ventricular (TV) polimórfica con morfología de bloqueo de rama derecha (BRD). Se realizó una cardioversión eléctrica y se administró amiodarona sin éxito. El paciente fue intubado y conectado a ventilación mecánica por inestabilidad hemodinámica. Se colocó un marcapasos temporal y se trató con sulfato de magnesio, retirándose la amiodarona. En la analítica no se observaron alteraciones y un ecocardiograma transesofágico mostró una disfunción ventricular izquierda (VI) severa con contractilidad ventricular derecha (VD) conservada. El paciente falleció a los 11 días de su ingreso, en situación de *shock* refractario y tormenta arritmica. La necropsia reveló, en el epicardio de la pared libre VI, un infiltrado inflamatorio linfocitario, fibrosis incipiente y presencia de adipocitos, y a nivel del VD, una infiltración adiposa. Se diagnosticó una DAVD con afectación biventricular y signos de miocarditis aguda evolucionada.

El patrón histológico característico de la DAVD es la sustitución del miocardio ventricular derecho por tejido fibroadiposo. La DAVD es una enfermedad progresiva que en su forma avanzada produce afectación ventricular izquierda en el 75% de los casos². En un 67% de los casos se observan infiltrados

inflamatorios, lo que pone de manifiesto que una miocarditis primaria, por destrucción del miocardio ventricular, podría ser la causa de la DAVD¹. Otra posibilidad etiológica sería que un miocardio patológico tuviera una mayor susceptibilidad para la miocarditis, lo que podría aumentar el riesgo de arritmias³. La miocarditis aguda es una causa conocida de TV polimórfica mientras que la DAVD es una etiología muy infrecuente⁴. En la DAVD, la TV suele ser monomórfica y con imagen de bloqueo de rama izquierda. En formas muy avanzadas, generalmente con afectación VI, la TV puede tener una morfología de BRD⁵. Se presenta el caso de una DAVD peculiar por su manifestación electrocardiográfica en forma de TV polimórfica con morfología predominante de BRD, justificable por la miocarditis izquierda subyacente, un hecho a tener en cuenta en la etiopatogenia de la DAVD.

M. RIERA^a, J. HERRERO^a, E. ANTÓN^b Y M. FIOLE^a

^aServicio de Medicina Intensiva. Hospital Son Dureta. Palma de Mallorca. España.

^bServicio de Anatomía Patológica. Hospital Son Dureta. Palma de Mallorca. España.

BIBLIOGRAFÍA

1. Basso C, Thiene G, Corrado D, Angelini A, Nava A, Valente M. Arrhythmogenic right ventricular cardiomyopathy. Dysplasia, dystrophy or myocarditis? *Circulation*. 1996;94:983-91.
2. Corrado D, Basso C, Thiene G, McKenna W, Davies M, Fontaliran F, et al. Spectrum of clinicopathologic manifestations of arrhythmogenic right ventricular cardiomyopathy/dysplasia: A multicenter study. *J Am Coll Cardiol*. 1997;30:1512-20.
3. Chimenti C, Pieroni M, Maseri A, Frustaci A. Histologic findings in patients with clinical and instrumental diagnosis of sporadic arrhythmogenic right ventricular dysplasia. *J Am Coll Cardiol*. 2004;43:2305-13.
4. Baucé B, Nava A, Rampazzo A, Daliento L, Muriago M, Basso C, et al. Familial effort polymorphic ventricular arrhythmias in arrhythmogenic right ventricular cardiomyopathy map to chromosome 1q42-43. *Am J Cardiol*. 2000;85:573-9.
5. Farré J, Cabrera JA, Romero J. Taquiarritmias ventriculares. En: Bayés de Luna A, López-Sendón J, Attie F, Alegría E, editores. *Cardiología clínica*. 1.ª ed. Barcelona: Masson; 2003. p. 412-55.

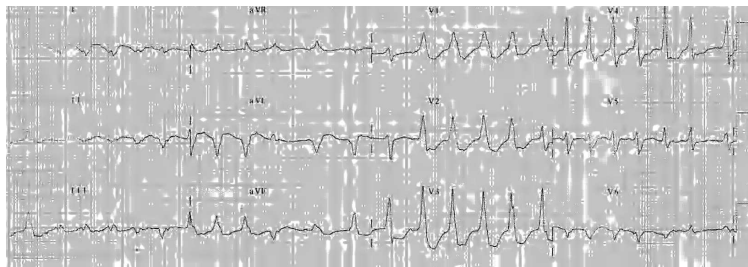


Figura 1.