

Cartas al Director

El doppler transcraneal y el dúplex transcraneal no son excluyentes sino complementarios

Sr. Director:

He leído con interés y sorpresa el artículo de Abadal et al sobre las aplicaciones del dúplex transcraneal (DTCC) en la monitorización del enfermo crítico¹. Con interés, por llevar más de 25 años relacionado con la ultrasonografía, los últimos 5 dedicado exclusivamente a la Neurosonología, con más de 6.000 estudios realizados, incluyendo más de 300 DTCC, y con sorpresa por no corresponderse muchas de las afirmaciones de los autores ni con las recomendaciones de consenso internacionales ni con mi propia experiencia^{2,3}. Especialmente quiero manifestar mi desacuerdo con su reflexión final sobre la conveniencia de sustituir al que denominan «doppler ciego» por la nueva tecnología de DTCC, pues considero que la multimonitorización es esencial para el manejo del paciente neurocrítico, y renunciar a una técnica tan contrastada como el doppler transcraneal (DTC) llevará inexorablemente a un deterioro en la calidad de los cuidados.

El DTCC es una interesante técnica de ultrasonografía cerebral, pero no tiene las posibilidades de monitorización, cuantificación de la reactividad vascular cerebral o detección y discriminación de microembolismos (entre otras) incluidas hoy en la mayoría de los equipos de DTC, y que se han visto incrementadas con la introducción del doppler modo-M⁴. En el mundo real resulta impensable mantener una monitorización continua de 24 horas mediante DTCC, pues obligaría a retirar un equipo de ultrasonografía de otros usos imprescindibles para el manejo del paciente crítico (por ejemplo ecocardiografía, ecografía toraco-abdominal o ecografía vascular). Sin embargo, esta monitorización continua de pacientes neurocríticos es fácil de realizar con los equipos de DTC, puede hacerse de forma simultánea en varios o en un mismo vaso a diversas profundidades (fig. 1) y empleando pequeñas sondas adherentes de muy alta fiabilidad, mucho más cómodas para el paciente (y para las enfermeras que lo atienden) que las más voluminosas de DTCC.

Otra gran limitación del DTCC es requerir mayor movilización cervical para conseguir la ventana suboccipital y tener mayor porcentaje de imposibilidad de ventana temporal, no sólo por una posible inexperiencia del operador o por características anatómicas del paciente, sino por lo inherente a la utilización de sondas multifrecuencia (2 a 4 MHz) frente a la frecuencia única utilizada para el DTC (1 ó 2 MHz, según la sonda disponible). Estas sondas multifrecuencia de la DTCC han sido relacionadas con efectos secundarios graves y se ha sugerido recientemente

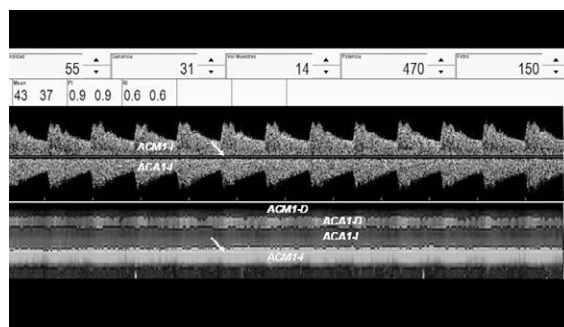


Figura 1. Doppler transcraneal con registro continuo de cuatro vasos aplicando modo-M (inferior) y seleccionando espectros a 55 mm de profundidad para su visualización directa (superior). ACA1: segmento proximal de la arteria cerebral anterior; ACMI: segmento proximal de la arteria cerebral media; D: derecha; I: izquierda.

te que podrían producir sangrado en áreas cerebrales, tanto sanas como enfermas, y facilitar la transformación hemorrágica de un infarto isquémico, lo que explicaría el menor beneficio de su empleo en algunos estudios internacionales de ultrasonotrombólisis al compararlo con el DTC⁵. Además, para una insonación intracraneal fiable con DTCC la mayoría de los grupos recurren al empleo de ecopotenciadores (cuyo uso frecuente admiten Abadal et al), que no están tampoco exentos de debate sobre sus posibles efectos secundarios y que encarecen considerablemente una técnica tan barata como la ecografía.

Por todo lo anterior parece recomendable limitar el empleo del DTCC a indicaciones bien contrastadas y mantener el DTC como técnica de primera línea en la monitorización del paciente neurocrítico.

J.A. ÁLVAREZ-FERNÁNDEZ

Unidad de Neurosonología y Hemodinámica Cerebral. Hospital Hospiten-Rambla. Santa Cruz de Tenerife. Islas Canarias. España.

BIBLIOGRAFÍA

1. Abadal JM, Llompart-Pou JA, Homar J, Pérez-Bárcena J, Ibáñez J. Aplicaciones del dúplex transcraneal codificado en color en la monitorización del enfermo neurocrítico. *Med Intensiva*. 2007;31:510-7.
2. The Neurosonology Research Group of the World Federation of Neurology. Guidelines for Neurosonology Laboratories. Disponible en: <http://www.nsr.org.tw/expert.htm> (consultado el 27 de diciembre de 2007).
3. Álvarez-Fernández JA, Pérez-Quintero R. Some more applications of transcranial doppler in the ICU. *Intensive Care Med*. 2007;33:1667-8.
4. Moehring MA, Spencer MP. Power M-mode doppler (PMD) for observing cerebral blood flow and tracking emboli. *Ultrasound Med Biol*. 2002;28:49-57.
5. Tsvigoulis G, Alexandrov AV. Ultrasound-enhanced thrombolysis in acute ischemic stroke: potential, failures, and safety. *Neurotherapeutics*. 2007;4:420-7.