

## IMÁGENES EN MEDICINA INTENSIVA

### Hematoma subcapsular esplénico grado III espontáneo

### Grade III spontaneous subcapsular splenic hematoma

M.A. Blasco-Navalpotro\*, F. Del Nogal-Sáez y J. Suárez-Sáiz

Servicio de Medicina Intensiva, Hospital Universitario Severo Ochoa, Madrid, España

Recibido el 16 de marzo de 2010; aceptado el 21 de marzo de 2010

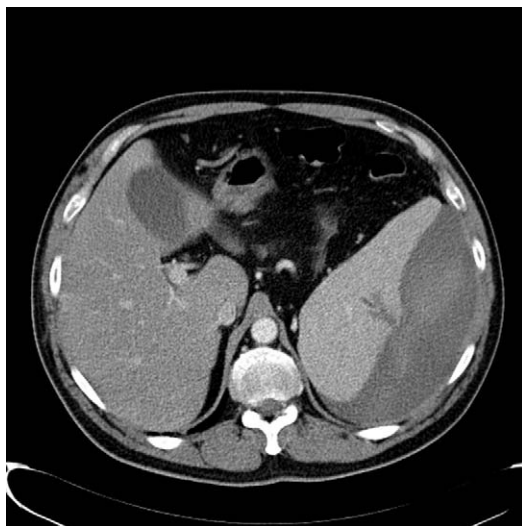


Figura 1

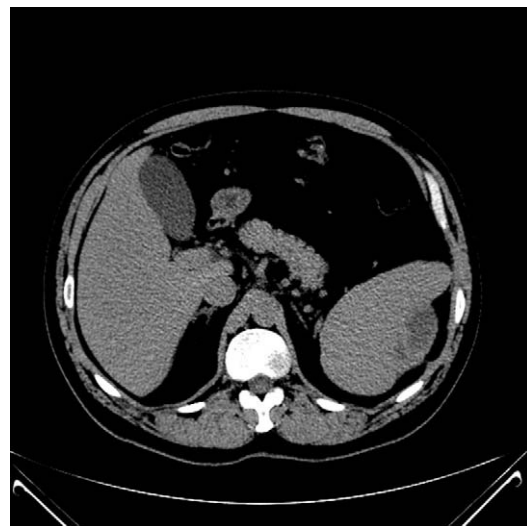


Figura 2

Paciente de 47 años de edad con antecedentes de hipertrigliceridemia y alergia a amoxicilina clavulánico que acude a urgencias aquejando dolor en el hipocondrio izquierdo, sin referir historia de algún proceso infeccioso, estancia en el extranjero o de algún tipo de traumatismo, después de haber jugado con su hijo de corta edad. La exploración inicial muestra discreto dolor abdominal a la palpación, siendo la tensión arterial, frecuencia cardíaca y los datos bioquímicos normales, aunque destaca una anemia leve de 11,4 gr/dl. La TC abdominal revela un hematoma subcapsular esplénico grado III (fig. 1). El paciente ingresa en la UCI en donde se lleva a cabo un estricto control analítico y de las constantes vitales. Se descartan procesos hematológicos, neoplásicos e infecciosos. En los días posteriores dada la estabilidad tanto hemodinámica y radiológica como del hemograma se da de alta a planta y, posteriormente a su domicilio. Las TC abdominales de control revelan una progresiva reducción del hematoma y evidente disminución de su tamaño a los 12 meses del acontecimiento (fig. 2).

\* Autor para correspondencia.

Correo electrónico: [mblasco.hsv@salud.madrid.org](mailto:mblasco.hsv@salud.madrid.org) (M.A. Blasco-Navalpotro).