

CARTAS CIENTÍFICAS

Tromboembolia pulmonar y ausencia congénita de vena cava inferior

Pulmonary thromboembolism and congenital absence of the inferior vena

Sr. Director:

La tromboembolia pulmonar (TEP) es un proceso que causa hipertensión pulmonar (HTP), suele requerir ingreso en UCI y presenta serias complicaciones, aunque su incidencia y sus factores de riesgo no están bien establecidos. Por otra parte, la ausencia de vena cava inferior (VCI) es una rara anomalía vascular congénita, producida por un desarrollo aberrante durante la embriogénesis, y habitualmente son simples hallazgos durante estudios de imagen^{1,2}. Presentamos un caso de agenesia de VCI que se presentó como TEP grave, el segundo en España tras el publicado por Castro et al².

Mujer de 26 años, deportista, con historia personal de uso de anticonceptivos e inmovilización de pierna derecha por accidente de bicicleta 8 meses atrás, que presentó después disnea de esfuerzo que fue aumentando progresivamente. Tres días antes del ingreso, sufrió episodio sincopal con incremento previo de su disnea. Al llegar al servicio de urgencias estaba consciente, taquipneica (35 rpm), con SpO₂ del 90% (FiO₂ del 50%), presión arterial 120/60 mmHg, frecuencia cardíaca 110 lpm y describía opresión en segmentos proximales de ambas extremidades inferiores. Ante la alta sospecha de TEP, fue ingresada en UCI, con analítica —marcadores tumorales y tests para trombofilia (proteína S, proteína C, antitrombina III, anticuerpos antifosfolípidicos) incluidos— de resultados normales. Gasometría: PaCO₂, 28 mmHg; PaO₂, 92 mmHg; ECG, taquicardia sinusal con Q III y T negativas en caras anterior e inferior; radiografía torácica sin signos anormales; sonografía Doppler de ambas piernas sin oclusión trombótica ni otras anomalías. Ecocardiografía transtorácica con ventrículo derecho (VD) dilatado (32 mm) y contractilidad normal, al igual que la del ventrículo izquierdo (VI), discinesia septal, insuficiencia tricuspídea (IT) ligera (I/IV), gradiente auriculoventricular derecho de 60 mmHg; HTP severa (72 mmHg) y foramen oval permeable. Tomografía computarizada (TC) con contraste: déficit de repleción en ambas arterias pulmonares por trombosis extensa, ausencia de segmento intrahepático de VCI, continuando con la ázigos y poliesplenía. Angiografía

pulmonar y venograma: ausencia de trombosis en el sistema venoso de las extremidades inferiores, ázigos alargada drenando directamente a VCI y venas suprahepáticas drenando en AD (figs. 1 y 2).

Sin obstrucción en VCI, concluimos que la HTP era secundaria a la TEP, con varios factores de riesgo posibles: agenesia de la VCI, inmovilización postraumática y anticonceptivos. Iniciamos tratamiento con oxigenoterapia, anticoagulación (heparina no fraccionada y, posteriormente, dicumarínicos orales) y epoprosterenol; se objetivó evolución favorable, y desaparecieron la disnea, la taquicardia y la taquipnea. Nueva ecocardiografía a las 72 h: VD, 27 mm; mínima IT y gradiente AD/VD de 31 mmHg. Se suspendió el tratamiento vasodilatador y se la trasladó a cardiología, donde se le dio el alta 20 días más tarde. Un año después, continuaba asintomática y con anticoagulación oral.

En este caso había factores de riesgo de TEP (anticonceptivos e inmovilización de la pierna derecha), pero los síntomas más floridos habían aparecido 2 meses antes, probablemente en relación con episodios tromboembólicos recurrentes, dados los signos ecocardiográficos que presentaba al ingreso. Interpretamos la recurrencia como secundaria a la malformación congénita, pues se ha descrito como factor de riesgo de trombosis venosa profunda

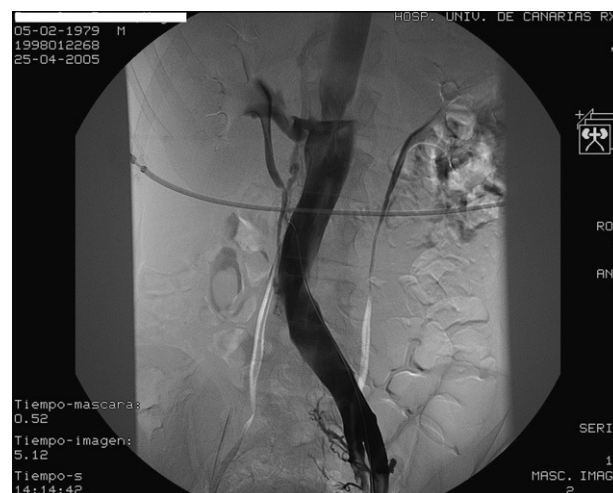

Figura 1 Angiografía que muestra el final de la VCI, defecto de llenado de la vena renal derecha con drenaje anómalo a la vena ázigos.

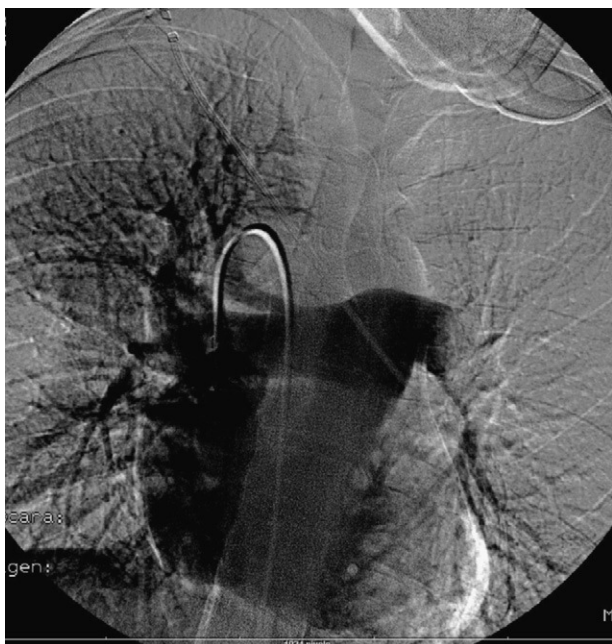


Figura 2 Defectos bilaterales de llenado en ambas arterias pulmonares.

(TVP) en pacientes jóvenes³⁻⁷, y además mostraba repleción incompleta de la vena renal derecha, probablemente la fuente embolígena. Ruggeri et al³ describen 4 casos de agenesia de VCI en 5 años, el 5% de las TEP en menores de 30 años. Esta anomalía, con una incidencia de un 0,3-2%, es inusual y resulta de un desarrollo aberrante durante la embriogénesis, entre la sexta y la octava semana de gestación: la VCI está constituida por un proceso complejo que implica la formación, la regresión y la anastomosis entre tres series de venas: poscardinal, subcardinal y supracardinal^{1,8}. En este caso, fracasó la formación de la anastomosis subcardinal-hepática, lo que originó atrofia de la vena subcardinal derecha. Por eso, la sangre se derivaba de la anastomosis suprasubcardinal a través de la vena ázigos retrocrustral, parcialmente procedente del segmento de la vena torácica supracardinal derecha. Se ha descrito también que la agenesia de VCI origina un drenaje venoso anómalo de las extremidades inferiores⁹. Además, un bazo disfuncional aumenta la agregación plaquetaria y produce microembolias pulmonares¹⁰. Estas anomalías se observan generalmente en pacientes asintomáticos, como hallazgo accidental, y a veces se presenta junto con otras anomalías

cardíacas o abdominales, como en este caso. La agenesia de VCI es, por lo tanto, un importante factor de riesgo de TVP y TEP, que se debe tener en cuenta en pacientes jóvenes.

Bibliografía

1. Cho BC, Choi HJ, Kang SM, Chang J, Lee SM, Yang DG, et al. Congenital absence of inferior vena cava as a rare cause of pulmonary thromboembolism. *Yonsei Med J.* 2004;45:947-51.
2. Castro FJ, Pérez C, Narváez FJ, et al. Agenesia de vena cava inferior como factor de riesgo de tromboembolismo pulmonar. *An Med Interna.* 2003;20:304-6.
3. Ruggeri M, Tassetto A, Castaman G, Rodeghiero F. Congenital absence of the inferior vena cava: a rare risk factor for idiopathic deep-vein thrombosis. *Lancet.* 2001;10:441.
4. Nanda S, Bhatt SP, Turki MA. Inferior vena cava anomalies: a common cause of DVT and PE commonly no diagnosed. *Am J Med Sci.* 2008;335:409-10.
5. Kitaguchi S, Miyara T, Ueda T, Tsuji F, Sano H, Iwanaga T, et al. A case of acute pulmonary thromboembolism accompanied by anomalous inferior vena cava with azygous continuation. *Nihon Kokyuki Gakkai Zasshi.* 2006;44:957-61.
6. D'Aloia A, Faggiano P, Fiorina C, Vizzardi E, Bontempi L, Graziolo L, et al. Absence of inferior vena cava as a rare cause of deep venous thrombosis complicated by liver and lung embolism. *Int J Cardiol.* 2003;88:327-9.
7. Kondo Y, Koizumi J, Nishibe M, Muto A, Dardik A, Nishibe T. Deep venous thrombosis caused by congenital absence of the inferior vena cava: report of a case. *Surg Today.* 2009;39:231-4.
8. Milio G, Corrado E, Novo S, Licata G, Pinto A. Agenesis of the renal segment of inferior vena cava associated with venous stasis. *Int Angiol.* 2010;29:385-8.
9. Plata JJ, Hernández D, Antón FJ, Podgaetz E, Ávila F, Chan C. Polysplenia syndrome in the adult patient. Case report with review of the literature. *Ann Hepatology.* 2004;3:114-7.
10. Fulcher AS, Turner MA. Abdominal manifestations of situs anomalies in adults. *Radiographics.* 2002;22:1439-56.

J. Villegas-Del Ojo*, E. Moreno-Millán, J. Málaga-Gil, L. Lorente-Ramos, A.M. García-Fernández y F. Prieto-Valderrey

UCI, Hospital Santa Bárbara, Puertollano, Ciudad Real, España

* Autor para correspondencia.
Correo electrónico: jvdo76@hotmail.com
(J. Villegas-Del Ojo).

doi:10.1016/j.medin.2011.04.007