

6. Hendershot KM, Robinson L, Roland J, Vaziri K, Rizzo AG, Fakhry SM. Estimated height, weight, and body mass index: implications for research and patient safety. *J Am Coll Surg.* 2006;203:887-93.
7. Lin BW, Yoshida D, Quinn J, Strehlow M. A better way to estimate adult patients' weights. *Am J Emerg Med.* 2009;27:1060-4.
8. Hall 2nd WL, Larkin GL, Trujillo MJ, Hinds JL, Delaney KA. Errors in weight estimation in the emergency department: comparing performance by providers and patients. *J Emerg Med.* 2004;27:219-24.
9. Kahn CA, Oman JA, Rudkin SE, Anderson CL, Sultani D. Can ED staff accurately estimate the weight of adult patients. *Am J Emerg Med.* 2007;25:307-12.

R. García del Moral Martín*, M.E. Morales Laborías,
I. Fernández López, E. Rodríguez Delgado
y M.A. Díaz Castellanos

Unidad de Cuidados Intensivos, Hospital Santa Ana, Motril, Granada, España

* Autor para correspondencia.

Correo electrónico: rmgdelmoral@gmail.com

(R. García del Moral Martín).

<http://dx.doi.org/10.1016/j.medin.2012.03.016>

Oftalmoplejia externa total por fenitoína

Total external ophthalmoplegia due to phenytoin

Sr. Director:

Presentamos el caso de un varón de 72 años ingresado en UCI por estado epiléptico persistente. El paciente cursaba ingreso por un episodio de convulsión tónico-clónica, y fue diagnosticado mediante resonancia magnética de un cavernoma frontal superior parasagital izquierdo y otro en opérculo fronto-parietal derecho. Al ingreso recibió propofol (200 mg/h), morfina (40 mg/día), carga de fenitoína (DPH) de 18 mg/kg de peso real (1.600 mg) y mantenimiento con 150 mg/8 horas. A las 24 horas el nivel de DPH plasmática corregida con albúmina sérica según la fórmula de Sheiner y Tozer fue de 27,7 mcgr/ml. Se rebajó la dosis de DPH a 100 mg/8 horas. Un electroencefalograma descartó actividad comicial, y se suspendió la sedación. El paciente despertó consciente, sin focalidad motora de extremidades, pero destacó una oftalmoplejia externa total (OET) con mirada al frente. La respuesta fotomotora pupilar directa y consensuada estaba conservada. Los reflejos óculo-cefálico

y óculo-vestibular estaban ausentes. Por la focalidad bilateral y consciencia conservada, se pensó en un efecto adverso (EA) por DPH, y se cambió el tratamiento por valproato. A las 36 horas del ingreso el nivel de DPH fue de 26,7 mcgr/ml. El paciente fue sedado de nuevo por traqueobronquitis purulenta y broncoespasmo. La sedación se retiró a las 72 horas del ingreso y el paciente despertó con la misma focalidad ocular. Un nuevo nivel de DPH fue de 19,9 mcgr/ml. Una nueva TAC cerebral no demostró cambios significativos. Un día después el paciente recuperó la motilidad ocular y los reflejos óculo-cefálico y óculo-vestibular.

En la evolución presentó hiperamoniemia que se atribuyó al valproato, y finalmente quedó con levetiracetam, sin recurrencia del cuadro comicial. Fue dado de alta a los 22 días del ingreso.

La DPH, 5,5-difenil-2,4-imidazolidinodiona, es uno de los anticonvulsivantes más utilizados. Desde que se empleó por primera vez en la epilepsia en 1938 se han descrito numerosos EA, en proporción superior al resto de antiepilépticos. Esto puede deberse a su cinética dosis-dependiente, alta unión a albúmina plasmática (90%), y acción inductora del metabolismo. Su metabolismo es afectado además por polimorfismos genéticos sobre el citocromo P450-2C9 y P450-2C19, existiendo metabolizadores rápidos y lentos; por

Tabla 1 Efectos adversos de la fenitoína

Tratamiento crónico	Intoxicación aguda
Rash	Síndrome cerebeloso con ataxia
Hirsutismo	Disminución del nivel de consciencia
Hipertrofia gingival	Hiperreflexia
Discrasias sanguíneas por déficit de ácido fólico	Vómitos
Lupus eritematoso sistémico y dermatitis exfoliativa	Reflejo de Babinski
Enfermedad del suero	Desorientación
Alteraciones gastrointestinales	Depresión-agitación psicomotriz
Disminución de la absorción de calcio y osteoporosis	Alteraciones de conducción cardíaca
Atrofia cerebelosa	Crisis comicial
Aumento de la secreción de FSH, LH, GH y prolactina	Alteraciones oculares: fotofobia, miosis, arreflexia corneal, ausencia de reflejos óculo-vestibular y óculo-cefálico, nistagmo, diplopía, oftalmoparesia y oftalmoplejia completa
Hepatitis	
Alteraciones oculares: cataratas, nistagmo, diplopía	
Síndrome linfo-adenopático	
Disfunción neuromuscular periférica	

la edad, hasta los 10 años son necesarias dosis mayores; y por factores hormonales, durante el embarazo la progesterona induce el metabolismo y disminuye sus niveles⁹. La **tabla 1** recoge los EA del tratamiento crónico y de la intoxicación aguda por DPH. El EA oftalmológico más frecuente de DPH es el nistagmo (1,2-4,2%).

Keane revisa por primera vez las causas de OET, y describe 31 pacientes que por frecuencia padecen: síndrome de *Miller Fisher*, *Guillain-Barré*, enfermedad cerebro-vascular, miastenia gravis, intoxicación por DPH, apoplejía pituitaria, metástasis de base craneal, botulismo, mucormicosis, y traumatismo. Otras enfermedades que pueden cursar con OET son la mordedura de serpiente y de garrapata, amiloidosis, enfermedad de Wernicke e hipertensión intracraneal.

La OET por DPH es infrecuente y la **tabla 2** recoge los casos publicados. No incluimos 2 casos publicados por Rosenberg, porque el autor los atribuye a la combinación de una lesión aguda hemisférica y el efecto de sangre sub-aracnoidea o medicación anticonvulsivante sobre las vías vestibulo-oculares. La conjunción de reversibilidad rápida, ausencia de compromiso tronco-encefálico, y nivel de DPH de 25 mcgr/ml, nos hacen pensar en DPH como causa de la oftalmoplejía. Desestimamos un caso publicado por Keane ya que no obtuvimos respuesta del autor acerca de si el paciente fue el mismo incluido en una serie anterior.

Quince casos conforman la escasa casuística. La causa más frecuente de intoxicación fue la dosis de carga terapéutica, seguida del gesto suicida. Solamente un paciente presentó OET con niveles de DPH en rango terapéutico, y el nivel plasmático medio fue 42,1 mcgr/ml (DE 16,3). El tiempo hasta la recuperación total fue muy variable (mediana 66 horas, PK_{25-75} 22,5-144).

Se han descrito varios mecanismos por los que DPH produce la sintomatología ocular. DPH aumenta los potenciales postsinápticos producidos por el ácido gamma-aminobutírico en la corteza cerebral y médula espinal. Este mismo efecto sobre el sistema vestibulo-oculomotor se ha propuesto como el mecanismo por el que DPH afecta el reflejo óculo-vestibular. Además DPH aumenta la tasa de descarga de las células de Purkinje en el *flocculus* cerebeloso, potenciando el efecto inhibitorio que el cerebelo ejerce en el reflejo óculo-vestibular.

Pese a que se ha descrito un nivel umbral de DPH de 20 mcgr/ml para la aparición del nistagmo, y que en los casos recopilados de OET los niveles plasmáticos fueron casi siempre superiores a 20 mcgr/ml, no existe una buena correlación entre el nivel de DPH plasmática, tanto unida a proteínas como libre, y la aparición de nistagmo o ataxia. La discordancia entre el nivel plasmático de DPH y la expresión clínica podría deberse a la impregnación neuronal independiente del nivel plasmático, la variabilidad de la susceptibilidad de los sistemas motores oculares al fármaco, y la coexistencia de fármacos que desplacen a DPH de su unión a proteínas¹⁰.

En el manejo de la intoxicación se ha descrito el uso de carbón activado, ya que la absorción de DPH puede retrasarse por su falta de solubilidad y formar agregados intestinales. Numerosos trabajos han propuesto la utilidad de la diálisis ya que la constante de unión a proteínas es pequeña ($k = 6 \times 10^3$ mol/l). Además, la hipoalbuminemia, muy prevalente en pacientes hospitalizados en general, hace que la fracción de DPH libre y por tanto dializable sea mayor.

Tabla 2 Casos de oftalmoplejía externa total por fenitoína

Autor	Sexo/edad/indicación/peso (kg)	Fenitoína		Reflejos			Consciencia	Tiempo de recuperación total
		Carga (g)/mantenimiento (g/día)	Nivel (µgr/ml)	Óculo-vestibular y óculo-cefálico	Foto-motor	Corneal		
NC	M/72/TCG/90	1,6/0,45	27,7	-	-	-	Consciente	4 días
1	M/28/TCG/NP	NP/0,3	22	-	+	+	Consciente	11 días
2	F/20/TCG/50	0,8/NP	36	-	+	+	Somnolencia	24 horas
	F/26/TG/85	1,5/NP	55	-	+	+	Coma	18 horas
	F/36/TCG/122	2/NP	55	-	+	+	Coma	8 horas
	F/46/TCG/70	3/NP	45	-	+	+	Coma	30 horas
	M/16/TCG/70	2,5 - 4/0,3	50	-	+	+	Estupor	54 horas
3	F/34/Pr/NP	1	35,2	-	+	+	Coma	2 meses
4	M/34/TCG/NP	NP/0,3	14	-	+	+	Somnolencia	6 días
5	NP/NP/NP/NP	NP/NP	NP	NP	+	+	NP	NP
6	M/20/toxV/NP	NP/NP	73,6	+	+	+	Estupor, agitación	60 horas
7	F/26/toxV/NP	NP/NP	45	-	+	+	Agitación	5 días
	M/24/toxV/NP	1,8/NP	NP	NP	NP	NP	Desorientado, somnolencia	7 días
	F/34/TCG/NP	NP/780	NP	NP	-	-	Somnolencia	6 días
8	M/50/TCG/NP	NP/0,75	46,5	-	+	+	Somnolencia	3 días

F: sexo femenino; M: sexo masculino; NC: nuestro nuestro caso; NP: no publicado; Pr: proflaxis; TCG: tónico-clónica generalizada; TG: tónica generalizada; toxV: intoxicación voluntaria; +: presente; -: ausente.

La OET en pacientes críticos es infrecuente en ausencia de muerte encefálica o coma profundo, y en general los pacientes con coma metabólico y tóxico mantienen los reflejos óculo-vestibular y óculo-cefálico incluso con severa afectación de tronco-encéfalo. Cuando la OET se presenta en un paciente con consciencia conservada y tratamiento con DPH, se debería interpretar la exploración óculo-motora con cautela y descartar un EA por DPH, con el fin evitar costosas pruebas diagnósticas que pueden implicar además riesgos por la necesidad de transporte o uso de contrastes.

En nuestro conocimiento este es el segundo caso de OET por DPH descrito en España, y el segundo que asocia un estado de consciencia conservado.

Bibliografía

1. Vinod P, Neera C. Total external ophthalmoplegia by phenytoin: a case report and review of the literature. *Neurology India*. 2004;52:386-7.
2. Spector RH, Davidoff RA, Schwartzman RJ. Phenytoin-induced ophthalmoplegia. *Neurology*. 1976;26:1031-4.
3. Fredericks C, Giannotta S, Sadun A. Dilantin-Induced long-term bilateral total external ophthalmoplegia. *J Clin Neuroophthalmol*. 1986;6:22-6.
4. Sandyk R. Total external ophthalmoplegia induced by phenytoin: A case report. *S Afr Med J*. 1984;65:141-2.
5. Keane JR. Bilateral ocular paralysis. Analysis of 31 inpatients. *Arch Neurol*. 2007;64:178-80.
6. Teta D, Uldry PA, Regli F. Reversible ophthalmoplegia, cerebellar syndrome and vigilance disorders following phenytoin poisoning. *Schweiz Med Wochenschr*. 1990;120:1504-7.
7. Orth DN, Henderson A, Walsh F, Honda M. Ophthalmoplegia resulting from diphenylidantoin and primidone intoxication: Report of four cases. *JAMA*. 1967;201:225-7.
8. Pascual LF, Freire I, Modrego P, Morales F. Phenytoin ophthalmoplegia. *Neurología*. 1989;4:261.
9. Armijo JA, Herranz JL. Toxicidad de los fármacos antiepilépticos. *Neurología*. 1989;4:88-103.
10. Remler BF, Leigh RJ, Osorio I, Tomsak RL. The characteristics and mechanisms of visual disturbance associated with anticonvulsant therapy. *Neurology*. 1990;40:791-6.

M.A. García-Martínez*, I. Sebastián-Muñoz
y E. Herrero Gutiérrez

Servicio de Medicina Intensiva, Hospital de Torrevieja, Alicante, España

* Autor para correspondencia.

Correo electrónico: garciamartinez.ma@gmail.com
(M.A. García-Martínez).

<http://dx.doi.org/10.1016/j.medin.2012.03.010>

Implante de marcapasos provisional guiado por ecocardiógrafo de bolsillo

Provisional pacemaker implantation guided by pocket echocardiography

Los ecocardiógrafos de bolsillo son una reciente utilidad diagnóstica que con apenas el tamaño de un teléfono móvil permiten una valoración adecuada de la función ventricular, las cavidades cardíacas y los grandes vasos¹. Su validez en el estudio de la patología valvular es más controvertida, sin embargo en manos expertas presenta una excelente correlación con el ecocardiógrafo convencional en la evaluación de la función ventricular y las diferentes estructuras cardíacas². De este modo su uso está recomendado como complemento de la exploración física, o como método de despistaje en la valoración cardiológica inicial. Han demostrado ser útiles en las consultas de cardiología donde evitan la necesidad de estudios más complejos, además de facilitar el alta precoz de los pacientes³. Sin embargo es posible que aún estén por demostrar multitud de utilidades en el día a día de la práctica cardiológica.

Presentamos el caso de una paciente de 73 años con estenosis aórtica severa, que precisó de estimulación cardíaca provisional en el contexto de bloqueo auriculoventricular completo (BAV) tras el implante de prótesis aórtica autoexpandible Corevalve®. En el estudio ecocardiográfico previo al implante de la endoprótesis se objetivó un gradiente máximo de 82 mmHg, y un área valvular aórtica de 0,7 cm², así como la presencia de hipertensión pulmonar severa cuantificada por medición de un reflujo tricuspídeo

severo. Su electrocardiograma basal mostró fibrilación auricular asociada a un trastorno de la conducción tipo bloqueo completo de rama izquierda. La estenosis aórtica fue tratada mediante el implante de prótesis percutánea Corevalve® de 26 mm por vía femoral, sin complicaciones durante el procedimiento. En el séptimo día de ingreso, la paciente comenzó con episodios de BAV sintomáticos, y periodos de asistolias

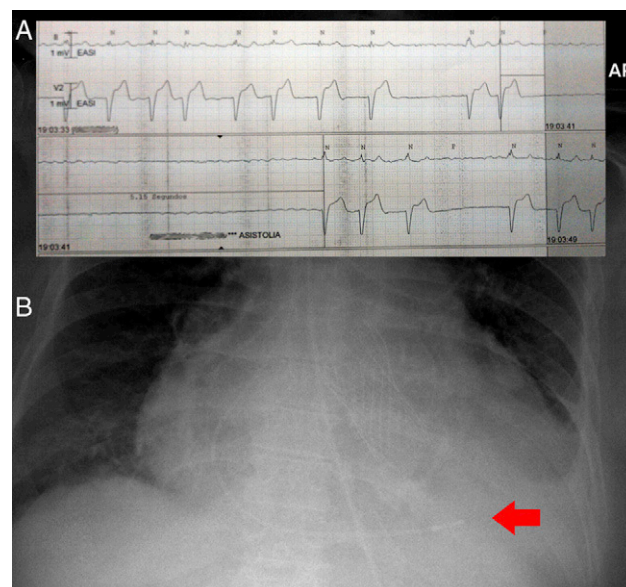


Figura 1 A) Episodio de asistolia de hasta 5 s. B) Radiografía de tórax que muestra electrodo (flecha) a nivel del ápex ventricular derecho.