

CARTAS CIENTÍFICAS

Candidiasis invasiva: endocarditis por *Candida parapsilosis* sobre válvula aórtica protésica

Invasive candidiasis: *Candida parapsilosis* endocarditis over aortic valve prosthesis

Sr. Director:

La endocarditis por hongos se observa más frecuentemente en pacientes portadores de válvulas protésicas, usuarios de drogas por vía parenteral, antecedentes de nutrición parenteral, cirugía abdominal, tratamiento previo con antibióticos de amplio espectro e inmunosupresión. La mortalidad es muy alta, siendo para algunos autores de hasta el 50%¹⁻⁶.

Presentamos el caso de una paciente de 72 años con antecedentes de hipertensión arterial, sustitución valvular aórtica (válvula biológica) 3 años antes e ingreso posterior prolongado en UCI por complicación derivada de tratamiento anticoagulante. Aproximadamente un año después de su último ingreso hospitalario consulta a su médico por un cuadro de dolor lumbar de semanas de evolución. Durante el examen se detecta ritmo cardíaco rápido por lo cual es enviada a urgencias del hospital donde se describe un cuadro de insuficiencia ventricular izquierda con fibrilación auricular rápida. Ingresa en sala para tratamiento y estudio. Al ser portadora de una válvula protésica se realiza estudio ecocardiográfico (fig. 1), donde se observa una vegetación sobre válvula aórtica protésica. Con el diagnóstico de endocarditis sobre válvula protésica se inicia tratamiento antibiótico empírico (ceftriaxona y vancomicina) y se indica cirugía en 72 h. Se realiza cirugía de sustitución valvular e ingresa en el servicio de medicina intensiva donde además se añade fluconazol ante el hallazgo de un hemocultivo con *Candida parapsilosis* (*C. parapsilosis*). La evolución posquirúrgica inmediata es satisfactoria, y puede ser extubada sin incidencias destacables. De forma temprana desarrolla bradicardia con bloqueo auriculoventricular completo (BAVc) siendo necesario la estimulación con marcapasos epicárdico. En vista de la evolución y la presencia del BAVc mantenido durante días y sin perspectiva de recuperar el ritmo cardíaco eficaz, se sienta la indicación de implantar marcapasos definitivo, pero se nos plantea la duda de cuándo sería

el momento idóneo del mismo dado que sigue creciendo el germen en los hemocultivos.

Revisando la bibliografía nos encontramos con que no encontramos una pauta exacta de tratamiento antibiótico recomendado para este aislamiento microbiológico ni tampoco de cuánto tiempo hay que esperar para considerar el implante de otro dispositivo con seguridad de que no se reproduzca la infección dada la gran afinidad de estos gérmenes por los dispositivos. La decisión de optar por tratamiento médico sin retirar la prótesis se asocia con alta mortalidad y alto riesgo de recurrencia³.

Nuestro caso se trata de una candidiasis invasiva por *C. parapsilosis* y aunque no hay consenso en el tratamiento, parece que los autores están de acuerdo en extracción de la prótesis infectada y administración de antifúngicos intravenosos³ lo antes posible, en principio con 2 antifúngicos. Si el paciente lo tolera, recomiendan no implantar otra prótesis inmediatamente, sino seguir tratamiento médico durante al menos 6 semanas y tras obtención de hemocultivos negativos seriados, entonces implantar la nueva prótesis⁸. Además recomiendan tratamiento a largo plazo e incluso de por vida con fluconazol⁹. Obviamente para nuestra paciente la sustitución valvular aórtica era necesario realizarla en el mismo acto quirúrgico inicial, pero el

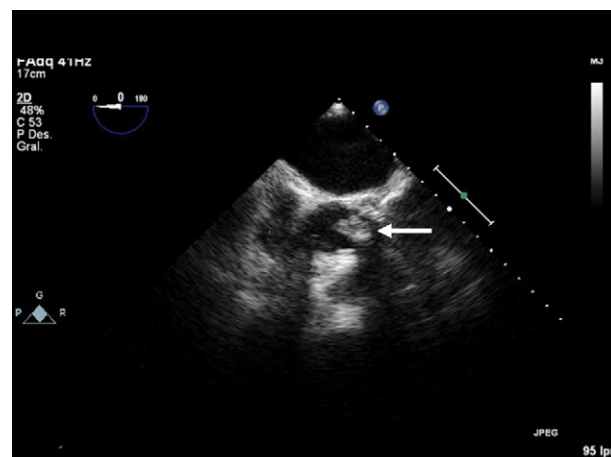


Figura 1 Imagen ecocardiográfica en donde se observa la vegetación (flecha).

implante de otro dispositivo como es un marcapasos podía esperar mientras se manejaba con estimulación epicárdica.

Respecto a la pauta de antifúngicos, históricamente la anfotericina B ha sido la que más se ha usado, pero es muy nefrotóxica y frecuentemente precisa reducción de dosis. Las formulaciones lipídicas de anfotericina B tienen similar eficacia y menos nefrotoxicidad. El fluconazol es la alternativa más frecuente a la anfotericina B aunque se han descrito algunas resistencias. Las equinocandinas y concretamente la caspofungina ha demostrado que es tan efectiva como la anfotericina B y mucho menos tóxica. Con todo ello una posible pauta que aconsejan en casos graves es la combinación de equinocandina con anfotericina B o un azol³⁻⁹.

En nuestro caso el germen crecía en hemocultivos y en la válvula resecada. El fluconazol inicial se sustituyó por voriconazol y anidulafungina por la presencia de insuficiencia renal. La paciente permaneció afebril y sin leucocitosis. No obstante, en hemocultivos de control se seguía aislando *C. parapsilosis*, por lo que se decidió cambiar la anidulafungina por anfotericina B complejo lipídico; este tratamiento se mantuvo 6 semanas, obteniendo hemocultivos seriados negativos y fungograma que mostraba sensibilidad adecuada del germen al tratamiento pautado. Una vez cumplido el tratamiento se decidió el implante de marcapasos definitivo que transcurrió sin incidencias. Le fue dada el alta del hospital con tratamiento oral de forma crónica con fluconazol.

Como origen de todo el cuadro infeccioso, se barajó la posibilidad de espondilodiscitis fúngica dada la sintomatología previa de dolor lumbar que refirió y los factores de riesgo que presentaba la paciente. Las pruebas realizadas en este sentido no fueron concluyentes. Durante su ingreso en nuestra unidad se realizó TC lumbar que mostró alteración en el disco L1-L2 con erosiones en los platillos vertebrales y esclerosis en los cuerpos vertebrales indicativa de espondilodiscitis (fig. 2). Al no poder completar estudio con resonancia magnética, ya que lo contraindicaba el recambio valvular reciente, se decidió realizar gammagrafía con galio 67 que mostró la presencia de un discreto depósito de galio en la columna lumbar (L1-L3), correspondiente con la presencia de un foco infeccioso o inflamatorio (degenerativo). Ante los hallazgos de hemocultivos seriados negativos y como se iba a mantener el tratamiento antifúngico de forma crónica, se decidió actitud conservadora y seguimiento⁴⁻⁷. Varios meses después del alta hospitalaria se realizó una TC lumbar de control donde básicamente se observaban los mismos cambios que en el previo.

Después de más de 2 años de su ingreso en nuestra unidad, la paciente sigue realizando vida normal para su edad y viene regularmente a realizar sus controles periódicos de seguimiento de marcapasos. Para finalizar, resulta interesante destacar del caso por un lado la necesidad de implantar un dispositivo artificial en un paciente con una infección con un microorganismo con gran afinidad por dichos dispositivos donde la estrategia empleada fue efectiva (doble tratamiento antifúngico y esperar 6 semanas). Por otro lado, la favorable evolución de la paciente, a pesar de la gran mortalidad descrita en la bibliografía, no solo es interesante sino que constituye un motivo de satisfacción para nuestro equipo.

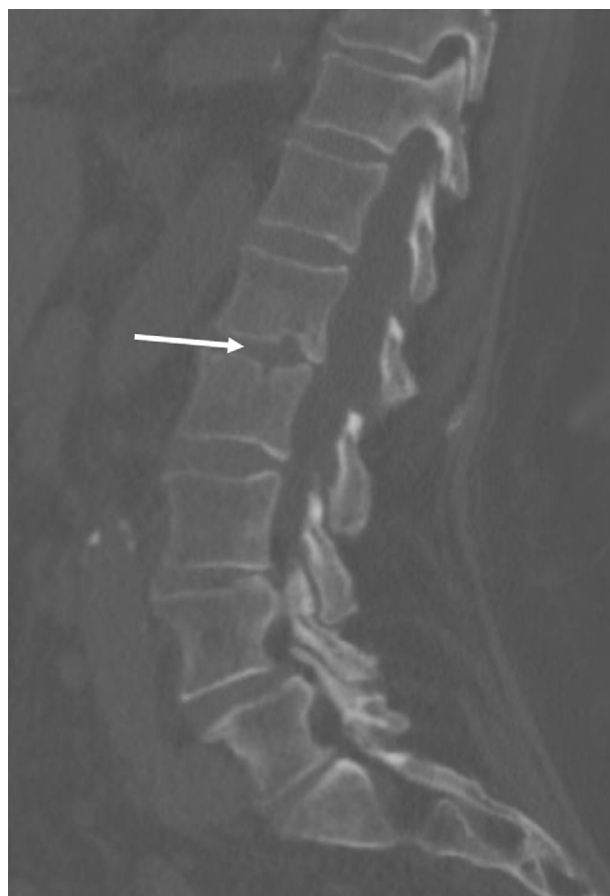

Figura 2 Corte de TC con las lesiones a nivel de L1-L2 indicativas de espondilodiscitis.

Bibliografía

1. Darwazah A, Berg G, Faris B. *Candida parapsilosis*: an unusual organism causing prosthetic heart valve infective endocarditis. *J Infect.* 1999;38:130-1.
2. Garzoni C, Nibre VA, Harbin F. *Candida parapsilosis* endocarditis: a comparative review of the literature. *Eur J Clin Microbiol Infect Dis.* 2007;26:915-26.
3. Trofa D, Gácsér A, Nosanchuk J. *Candida parapsilosis*, an Emerging Fungal Pathogen. *Clin Microbiol Rev.* 2008;21:606-25.
4. Kauffman C. *Candida* endocarditis. Uptodate 2012.
5. Marti J. *Candida parapsilosis* endocarditis in aged patient [letter]. *Eur J Int Med* 2009;20:e15.
6. Rodríguez D, Pigrau C, Almirante B, Gasser I, Ruiz I, Pahissa A. Osteomielitis vertebral por *Candida* spp. *Enferm Infecc Microbiol Clin.* 2003;21:568-70.
7. Aguado JM, Ruiz-Campos I, Muñoz P, Mensa J, Almirante B, Vázquez L, et al. Recomendaciones sobre el tratamiento de la candidiasis invasiva y otras infecciones por levaduras de la Sociedad Española de Enfermedades Infecciosas y Microbiología Clínica (SEIMC). Actualización 2011. *Enferm Infecc Microbiol Clin* 2011;29:345-61.
8. Badour L, Epstein A, Erickson A, Knight B, Levison M, Lockhart P, et al. Update on Cardiovascular Implantable Electronic Device Infections and Their Management: A Scientific Statement From the American Heart Association. *Circulation.* 2010;121:458-77.

9. Habib G, Hoen B, Tornos P, Thuny F, Prendergast B, Vila-costa I. Guidelines on the prevention, diagnosis and treatment of infective endocarditis (new version 2009). *Eur Heart J*. 2009;30:2369-413.

A. Romero*, R. Garcés, J. Luengo, S. Gomar, J.A. Fernández y J. Gregori

Servicio de Medicina Intensiva, Hospital Universitario de la Ribera, Alzira, Valencia, España

* Autor para correspondencia.

Correo electrónico: aromero@hospital-ribera.com (A. Romero).

<http://dx.doi.org/10.1016/j.medin.2012.05.001>

Utilidad del refractómetro como indicador de la mal posición de una sonda enteral

Usefulness of refractometry as an indicator of enteral tube malpositioning

El soporte nutricional específico forma parte del tratamiento habitual del enfermo crítico. De hecho, varias publicaciones relacionan el déficit energético acumulado en los primeros días de ingreso con un incremento de la morbimortalidad de los pacientes¹. Por otra parte, además, existen ciertas ventajas en su administración enteral frente al parenteral, relacionadas fundamentalmente con la disminución de las complicaciones infecciosas. Y este beneficio de la administración enteral cobra más importancia cuando este se inicia de forma temprana, en las primeras 24-48 horas de ingreso^{2,3}. Dado que un vaciamiento gástrico retardado es un hecho frecuente en el enfermo crítico, en un intento de asegurar el cumplimiento de esta recomendación, se utilizan diferentes estrategias, como el uso precoz de procinéticos o la progresión del extremo de la sonda nasointestinal más allá del píloro.

Existen diferentes modelos de estas sondas nasointestinales en el mercado, siendo quizá la principal diferencia entre ellas la disponibilidad de una segunda luz para la monitorización del contenido gástrico. Su inserción puede ser «ciega a pie de cama», puede guiarse por diferentes métodos -sobre todo, por endoscopia digestiva o fluoroscopia- o puede emplazarse manualmente de forma directa en el transcurso de una intervención quirúrgica. El primer caso representa una ventaja logística obvia, al no tener que desplazar al paciente fuera de la Unidad y no depender de terceras personas. Pero su éxito está indefectiblemente relacionado con la experiencia y el entrenamiento del médico responsable. La ayuda endoscópica o fluoroscópica en su inserción asegura el emplazamiento de la sonda, además de otras ventajas adicionales como, por ejemplo, la visualización directa del tracto digestivo. Sin embargo, la imposibilidad en ocasiones de poder desplazar al paciente o la dependencia de otros especialistas puede ser un obstáculo o un inconveniente, retrasando el inicio de la nutrición enteral.

Un aspecto importante a tener en cuenta de la sonda nasointestinal, tanto en el momento de la inserción como en el cuidado diario posterior de la misma, es el asegurar su correcto emplazamiento, comprobando que el extremo distal -y el extremo gástrico, si se ha usado una sonda de doble luz- no se ha desplazado. Aunque el único método fiable recomendado para comprobar la ubicación del extremo

de una sonda enteral es la verificación radiológica inmediatamente después de la administración de una pequeña cantidad de contraste a través de su luz, se han utilizado también diferentes técnicas, con mayor o menor acierto: verificación de la señal de fijación de la sonda en la nariz, insuflación de aire a través de la sonda y auscultación del burbujeo abdominal o aspecto y pH del débito drenado por sus luces. Es recomendable para mejorar su interpretación la utilización de varias de ellas en combinación.

Una técnica que también podría ser útil, es la refractometría. Esta constituye un método sencillo, rápido, barato y fácilmente reproducible de medición, por medio del cual se determina el valor específico del índice de refracción de una sustancia. El índice de refracción, a su vez, depende de la composición particular de la sustancia misma y permanecerá constante si no experimenta modificaciones en su composición. Su unidad de medida es el porcentaje Brix, que expresa la concentración porcentual de todos los sólidos solubles contenidos en la muestra, de tal manera que cuando aumente o disminuya la densidad de la sustancia, el índice de refracción lo hará de forma proporcional.

Esta técnica tiene innumerables aplicaciones en la industria; y en el ámbito de la nutrición enteral se ha usado para estimar el vaciamiento gástrico. Dado que el índice de refracción de una sustancia es constante, cada una de las formulaciones de nutrición enteral tendrá su valor concreto. Cuando comprobamos el volumen residual gástrico en un momento dado y medimos su índice de refracción, podemos estimar que si el índice es similar al de la fórmula de la dieta enteral empleada, la mayor parte del volumen gástrico será dieta y, por tanto, reflejaría un vaciamiento gástrico retardado. Por el contrario, si el índice es muy diferente, podemos imaginar que la fórmula de la dieta enteral está más o menos diluida por los jugos digestivos y que, por tanto, no refleja un vaciamiento gástrico retardado, al estar en su mayor parte formado por esos jugos. Aunque el razonamiento es lógico y sencillo, incluso habiendo cierta evidencia parcial^{4,5} de su utilidad, su generalización con este propósito no se ha conseguido.

Nosotros hemos utilizado el índice de refracción con un propósito parecido, en la verificación de la ubicación del extremo distal de una sonda nasointestinal postpílorica, en una paciente portadora de una ileostomía. Se trata de una mujer de mediana edad, obesa e hipertensa; con una enfermedad neoplásica de recto, intervenida quirúrgicamente mediante resección baja e ileostomía terminal y en tratamiento radio y quimioterápico posterior. Ingresó en la actualidad en la Unidad de Cuidados Intensivos por una pancreatitis aguda grave (APACHE 0: 17, grado C de Balthazar) de etiología litiasica, en situación de shock