

9. Habib G, Hoen B, Tornos P, Thuny F, Prendergast B, Vila-costa I. Guidelines on the prevention, diagnosis and treatment of infective endocarditis (new version 2009). *Eur Heart J*. 2009;30:2369-413.

A. Romero*, R. Garcés, J. Luengo, S. Gomar, J.A. Fernández y J. Gregori

Servicio de Medicina Intensiva, Hospital Universitario de la Ribera, Alzira, Valencia, España

* Autor para correspondencia.

Correo electrónico: aromero@hospital-ribera.com (A. Romero).

<http://dx.doi.org/10.1016/j.medin.2012.05.001>

Utilidad del refractómetro como indicador de la mal posición de una sonda enteral

Usefulness of refractometry as an indicator of enteral tube malpositioning

El soporte nutricional específico forma parte del tratamiento habitual del enfermo crítico. De hecho, varias publicaciones relacionan el déficit energético acumulado en los primeros días de ingreso con un incremento de la morbimortalidad de los pacientes¹. Por otra parte, además, existen ciertas ventajas en su administración enteral frente al parenteral, relacionadas fundamentalmente con la disminución de las complicaciones infecciosas. Y este beneficio de la administración enteral cobra más importancia cuando este se inicia de forma temprana, en las primeras 24-48 horas de ingreso^{2,3}. Dado que un vaciamiento gástrico retardado es un hecho frecuente en el enfermo crítico, en un intento de asegurar el cumplimiento de esta recomendación, se utilizan diferentes estrategias, como el uso precoz de procinéticos o la progresión del extremo de la sonda nasointestinal más allá del píloro.

Existen diferentes modelos de estas sondas nasointestinales en el mercado, siendo quizá la principal diferencia entre ellas la disponibilidad de una segunda luz para la monitorización del contenido gástrico. Su inserción puede ser «ciega a pie de cama», puede guiarse por diferentes métodos -sobre todo, por endoscopia digestiva o fluoroscopia- o puede emplazarse manualmente de forma directa en el transcurso de una intervención quirúrgica. El primer caso representa una ventaja logística obvia, al no tener que desplazar al paciente fuera de la Unidad y no depender de terceras personas. Pero su éxito está indefectiblemente relacionado con la experiencia y el entrenamiento del médico responsable. La ayuda endoscópica o fluoroscópica en su inserción asegura el emplazamiento de la sonda, además de otras ventajas adicionales como, por ejemplo, la visualización directa del tracto digestivo. Sin embargo, la imposibilidad en ocasiones de poder desplazar al paciente o la dependencia de otros especialistas puede ser un obstáculo o un inconveniente, retrasando el inicio de la nutrición enteral.

Un aspecto importante a tener en cuenta de la sonda nasointestinal, tanto en el momento de la inserción como en el cuidado diario posterior de la misma, es el asegurar su correcto emplazamiento, comprobando que el extremo distal -y el extremo gástrico, si se ha usado una sonda de doble luz- no se ha desplazado. Aunque el único método fiable recomendado para comprobar la ubicación del extremo

de una sonda enteral es la verificación radiológica inmediatamente después de la administración de una pequeña cantidad de contraste a través de su luz, se han utilizado también diferentes técnicas, con mayor o menor acierto: verificación de la señal de fijación de la sonda en la nariz, insuflación de aire a través de la sonda y auscultación del burbujeo abdominal o aspecto y pH del débito drenado por sus luces. Es recomendable para mejorar su interpretación la utilización de varias de ellas en combinación.

Una técnica que también podría ser útil, es la refractometría. Esta constituye un método sencillo, rápido, barato y fácilmente reproducible de medición, por medio del cual se determina el valor específico del índice de refracción de una sustancia. El índice de refracción, a su vez, depende de la composición particular de la sustancia misma y permanecerá constante si no experimenta modificaciones en su composición. Su unidad de medida es el porcentaje Brix, que expresa la concentración porcentual de todos los sólidos solubles contenidos en la muestra, de tal manera que cuando aumente o disminuya la densidad de la sustancia, el índice de refracción lo hará de forma proporcional.

Esta técnica tiene innumerables aplicaciones en la industria; y en el ámbito de la nutrición enteral se ha usado para estimar el vaciamiento gástrico. Dado que el índice de refracción de una sustancia es constante, cada una de las formulaciones de nutrición enteral tendrá su valor concreto. Cuando comprobamos el volumen residual gástrico en un momento dado y medimos su índice de refracción, podemos estimar que si el índice es similar al de la fórmula de la dieta enteral empleada, la mayor parte del volumen gástrico será dieta y, por tanto, reflejaría un vaciamiento gástrico retardado. Por el contrario, si el índice es muy diferente, podemos imaginar que la fórmula de la dieta enteral está más o menos diluida por los jugos digestivos y que, por tanto, no refleja un vaciamiento gástrico retardado, al estar en su mayor parte formado por esos jugos. Aunque el razonamiento es lógico y sencillo, incluso habiendo cierta evidencia parcial^{4,5} de su utilidad, su generalización con este propósito no se ha conseguido.

Nosotros hemos utilizado el índice de refracción con un propósito parecido, en la verificación de la ubicación del extremo distal de una sonda nasointestinal postpílorica, en una paciente portadora de una ileostomía. Se trata de una mujer de mediana edad, obesa e hipertensa; con una enfermedad neoplásica de recto, intervenida quirúrgicamente mediante resección baja e ileostomía terminal y en tratamiento radio y quimioterápico posterior. Ingresó en la actualidad en la Unidad de Cuidados Intensivos por una pancreatitis aguda grave (APACHE 0: 17, grado C de Balthazar) de etiología litiasica, en situación de shock



Figura 1 Refractómetro digital portátil (Digital Refractometer DHR-60, Schmidt-Haensch®).

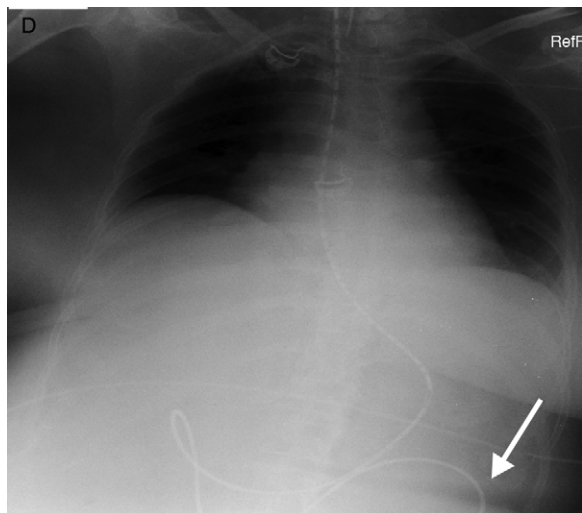


Figura 2 Radiografía simple de abdomen antero-posterior con contraste por sonda. La flecha indica que el extremo distal está más allá del ángulo de Treitz.

distributivo y fracaso multiorgánico. Además de las medidas urgentes de soporte hemodinámico y respiratorio, se realizó una colangio-pancreatografía retrógrada endoscópica en las horas siguientes al ingreso, practicándole una esfinterotomía que permitió drenar abundante material purulento y 3 litiasis impactadas en el colédoco. En dicho procedimiento endoscópico se le dejó emplazada una sonda naso-enteral de doble luz (Compat Stay-Put®, Nestlé Healthcare Nutrition®), iniciando soporte nutricional enteral, con una fórmula oligomérica hipercalórica hiperproteica (Survimed® OPD HN, Fresenius®).

En las horas siguientes se comprobó abundante débito por la ileostomía, de un aspecto similar al de la fórmula de la nutrición enteral empleada. Se obtuvo una muestra de ese material drenado y se le midió el índice de refracción mediante un refractómetro digital portátil (Digital

Refractometer DHR-60, Schmidt-Haensch®) (fig. 1), siendo de 29,3%; valor muy parecido al correspondiente al valor medio de la fórmula de la nutrición enteral: 29,14%. Además, se comprobó el pH alcalino del débito obtenido a través de la luz teóricamente gástrica mediante tira reactiva simple. Para verificar inequívocamente la progresión distal de la sonda naso-enteral se administró contraste hidrosoluble a través de la luz yeyunal y se le hizo una radiografía de abdomen, estando el extremo más allá del ángulo de Treitz, pero sin poder asegurar su final al salirse de los márgenes de la proyección (fig. 2). A continuación se decidió la retirada de la sonda naso-enteral unos cuantos centímetros, comprobando la variación del índice de refracción del material drenado, ya muy diferente al de la fórmula de la nutrición enteral: 10,8%. La cantidad del débito obtenido por la ileostomía también disminuyó sustancialmente.

Bibliografía

1. Villet S, Chiolero RL, Bollmann MD, Revely JP, Cayeux RNMC, Delarue J, et al. Negative impact of hypocaloric feeding and energy balance on clinical outcome in ICU patients. *Clin Nutr.* 2005;24:502–9.
2. Fernández-Ortega JF, Herrero Meseguer JI, Martínez García P. Recomendaciones para el soporte nutricional y metabólico especializado del paciente crítico. *Actuación Consenso SEMICYUC-SENPE: Indicaciones, momento de inicio y vías de aporte.* *Med Intensiva.* 2011;35 Supl. 1:7.
3. McClave SA, Martindale RG, Vanek VW, McCarthy M, Roberts P, Taylor B, et al. Guidelines for the Provision and Assessment of Nutrition Support Therapy in the Adult Critically Ill patient: Society of Critical Care Medicine (SCCM) and American Society for Parenteral and Enteral Nutrition (ASPEN). *JPEN.* 2009;33:277–316.
4. Chang WK, Chao YC, McClave SA, Yeh MK. Validation the use of refractometer and mathematic equations to measure dietary formula contents for clinical application. *Clin Nutr.* 2005;24:760–7.
5. Stuer JS, Casaer M, Lerouge D, Helderweirt J, Nijs N, Van den Berghe G, Vanhorebeek I. Monitoring enteral nutrition efficacy in ICU patients: is there a place for the brix value-derived fraction of enteral formula in gastric residual volume? *Critical Care.* 2010;14(S1):550.

C. Hermosa Gelbard*, I. Torrejón Pérez, V. Enciso Calderón, I. Salinas Gabiña, M. Díaz Blázquez y E. Calvo Herranz

Departamento de Medicina Intensiva, Hospital Universitario del Henares, Coslada, Madrid, España

* Autor para correspondencia.

Correo electrónico: chermosagelbard@yahoo.es (C. Hermosa Gelbard).

<http://dx.doi.org/10.1016/j.medin.2012.05.007>