

CARTAS AL DIRECTOR

El ventrículo derecho en cirugía cardíaca

The Right Ventricle In Heart Surgery

Sr. Director:

Hemos leído con mucho interés las «Guías de práctica clínica para el manejo del síndrome de bajo gasto cardíaco en el postoperatorio de cirugía cardíaca»¹ y queremos felicitar a los autores por el esfuerzo realizado que seguro será de gran utilidad para todos los intensivistas dedicados a la atención del paciente operado de cirugía cardíaca. Sin embargo, llama la atención que en una revisión tan exhaustiva no se haga ninguna alusión a las estrategias para evitar los efectos hemodinámicos negativos de la ventilación mecánica, que obligan a manejarla con precaución y experiencia, sobre todo en el fallo ventricular derecho^{2,3}.

La función del ventrículo derecho es muy dependiente de la volemia y resulta esencial un cuidadoso equilibrio entre la optimización de la precarga y la disminución de la poscarga. En este contexto, una oxigenación adecuada es de gran importancia para evitar los aumentos de la poscarga producidos por vasoconstricción pulmonar hipóxica. La hipercapnia y la acidosis también pueden aumentar la presión arterial pulmonar y empeorar el fallo ventricular derecho por vasoconstricción. Sin embargo, un volumen corriente alto y la presión positiva al final de la espiración (PEEP) pueden aumentar la presión arterial pulmonar y la poscarga del ventrículo derecho⁴. Además, la PEEP puede disminuir la precarga al disminuir el retorno venoso. Por lo tanto, deben utilizarse los valores más bajos de volumen corriente, presión meseta y PEEP, necesarios para conseguir la ventilación y la oxigenación adecuadas y evitar la hiperinsuflación pulmonar.

Por último, en el fallo ventricular derecho postoperatorio, la presencia de hipoxemia sin causa aparente obliga a descartar mediante ecocardiografía la presencia de un foramen oval permeable por aumento de presiones en cavidades derechas y un cortocircuito auricular derecha-izquierda (fig. 1). Una PEEP elevada favorece el cortocircuito derecha-izquierda a través del foramen oval permeable⁵. Aunque el tratamiento definitivo es complejo, una medida consiste en reducir la PEEP y la poscarga del ventrículo derecho.

Realizadas las anteriores puntualizaciones, creemos que son unas guías de gran interés y reiteramos nuestra felicitación a los autores.

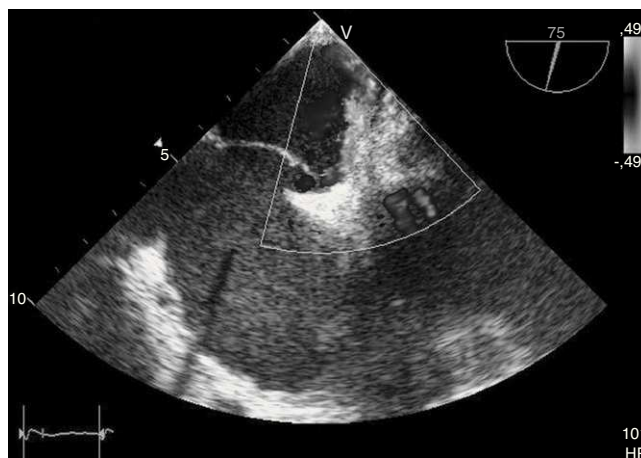


Figura 1 Foramen oval permeable y doppler color de flujo a través del mismo.

Bibliografía

1. Pérez Vela JL, Martín Benítez JC, Carrasco González M, de la Cal López MA, Hinojosa Pérez R, Sagredo Meneses V, et al. Guías de práctica clínica para el manejo del síndrome de bajo gasto cardíaco en el postoperatorio de cirugía cardíaca. *Med Intensiva*. 2012;36:e1–44.
2. Haddad F, Couture P, Tousignant C, Denault AY. The right ventricle in cardiac surgery, a perioperative perspective: II Pathophysiology, clinical importance, and management. *Anesth Analg*. 2009;108:422–33.
3. Lahm T, McCaslin CA, Wozniak TC, Ghumman W, Fadl YY, Obeidat OS, et al. Medical and surgical treatment of acute right ventricular failure. *J Am Coll Cardiol*. 2010;56:1435–46.
4. Jardin F, Vieillard-Baron A. Right ventricular function and positive pressure ventilation in clinical practice: from hemodynamic subsets to respirator settings. *Intensive Care Med*. 2003;29:1426–34.
5. Rosselló-Ferrer A, Rodríguez-Fernández A, Riera-Sagrera M, Fiol-Sala M. Foramen oval permeable y ventilación mecánica. *Rev Esp Cardiol*. 2010;63:877–8.

M. Molina, R. Amézaga, A. Colomar y M. Riera*

Servicio de Medicina Intensiva, Hospital Universitario Son Espases, Palma de Mallorca, España

* Autor para correspondencia.

Correo electrónico: rierasagrera@gmail.com (M. Riera).
<http://dx.doi.org/10.1016/j.medin.2012.07.007>