



## CARTAS CIENTÍFICAS

### Neumonía por virus del herpes simple tipo 1 en varón con fibrosis pulmonar familiar

#### Herpes simplex virus type 1 pneumonia in a male with familial lung fibrosis

La fibrosis pulmonar familiar<sup>1</sup> (FP) es una rara entidad de enfermedad pulmonar intersticial difusa que afecta a 2 o más miembros de una misma familia. Su tratamiento implica elevadas dosis de corticoides, ya sean solos o en combinación con otros fármacos inmunodepresores<sup>2</sup>. Las infecciones, especialmente las del tracto respiratorio inferior, constituyen una de las primeras causas de morbimortalidad en los pacientes inmunodeprimidos<sup>3</sup>. El objetivo de este trabajo es poner de manifiesto la relación existente entre la infección por el virus del herpes simple (VHS) y los pacientes inmunodeprimidos.

Presentamos el caso de un varón de 53 años con antecedentes de hipertensión, dislipemia, hiperuricemia, síndrome de apnea obstructiva del sueño y fibrosis pulmonar familiar (2 hermanos afectados), en tratamiento crónico con prednisona 20 mg cada 24 h desde hace 1 año. Refiere un cuadro de fiebre, tos seca y disnea progresiva de una semana de evolución. Ingresa en la Unidad de Medicina Intensiva de nuestro hospital por insuficiencia respiratoria aguda (IRA), precisando intubación orotraqueal y conexión a ventilación mecánica. En la radiografía de tórax se observa un infiltrado intersticial bilateral de predominio derecho, acompañado de leucocitosis de 28.800 células/mm<sup>3</sup>.

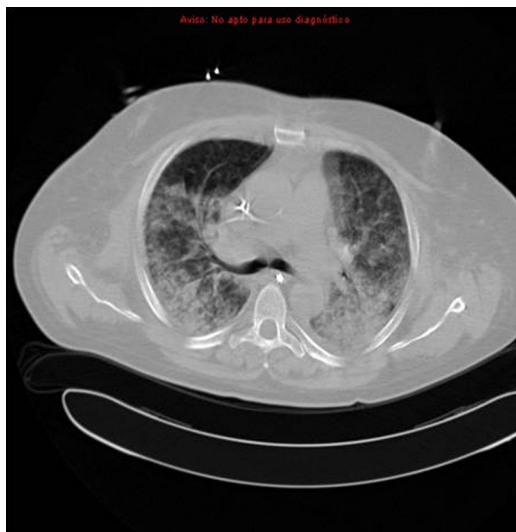Se diagnostica de neumonía comunitaria en paciente inmunodeprimido, obteniéndose hemocultivos, aspirado traqueal, baciloscopias, serología de etiología atípica y muestras de orina para detección de antígenos de *Legionella spp.* y *Pneumococo spp.*, y se inicia tratamiento empírico con cefepime, claritromicina, tobramicina y caspofungina. El paciente presenta mala evolución clínica por lo que a los 4 días se solicita serología de *Pneumocystis jirovecii*, galactomanano y nueva batería de hemocultivos y aspirado traqueal; se realiza tomografía computarizada torácica con presencia de condensaciones y áreas de aumento de la atenuación pulmonar en vidrio deslustrado bilateral (fig. 1), y se cambia la cobertura antibiótica a linezolid, meropenem y voriconazol, manteniéndose tobramicina y caspofungina para cubrir la posibilidad de aspergilosis pulmonar. Todas las

muestras solicitadas, incluida la del VIH, resultaron negativas. El paciente presenta leve hemoptisis en alguna ocasión y se decide la realización de broncofibroscopia sin observarse ninguna lesión significativa en el árbol bronquial y realizándose lavado broncoalveolar para la obtención de muestras de cultivo, que también resultan negativas, y muestras para el examen anatomopatológico compatible con un proceso inflamatorio agudo. Se solicita la realización de biopsia pulmonar al Servicio de Cirugía Torácica que, dado el deterioro respiratorio del paciente, desestima su realización. A pesar de las medidas instauradas, el paciente progresa a disfunción multiorgánica, siendo éxitus por hipoxemia refractaria a los 14 días de su ingreso.

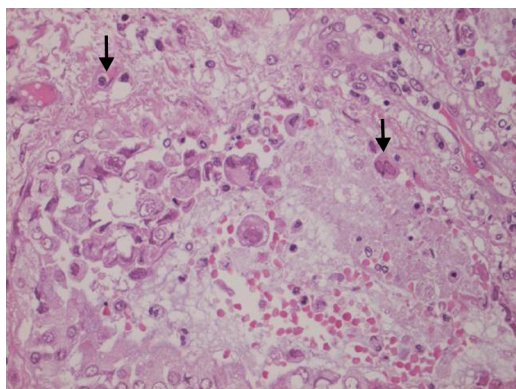
Se realizó autopsia clínica posmortem visualizándose hemorragias en la superficie pleural y parénquima pulmonar y en la biopsia pulmonar (fig. 2) se destacan células con numerosas inclusiones intranucleares y citoplasmáticas, variables en su aspecto: unas, eosinófilas con bordes angulosos y halo claro (flecha superior), y otras, binucleadas en vidrio esmerilado (flecha inferior), compatibles con inclusiones por virus del herpes simple tipo 1 (VHS-1). La técnica molecular resulta positiva por duplicado frente al VHS-1. Estableciéndose el diagnóstico de neumonía hemorrágica y necrotizante masiva por el VHS-1.

En la actualidad, el empleo de los corticoides se ha extendido a numerosas enfermedades y con ello un aumento en la aparición de efectos secundarios. En nuestro caso, se produjo una alteración de la inmunidad celular<sup>4</sup>, conllevando un riesgo de infecciones por hongos, micobacterias, listeria, toxoplasma y herpesvirus.

Las neumonías virales eran poco frecuentes hasta la aparición de la influenza A H1N1 y se daban más en pacientes inmunodeprimidos, sobre todo los afectados por el VIH. Más extraordinaria es aún la neumonía por el VHS. Se han recogido trabajos con infecciones nosocomiales de origen viral en pacientes críticos<sup>5</sup> asociados al uso de la ventilación mecánica, con cirugía mayor o politraumatizados. La primoinfección<sup>6</sup> por el VHS suele ser en la infancia, pasando generalmente desapercibida o con un cuadro pseudogripal con gingivostomatitis. En los pacientes inmunosuprimidos se suele producir una reactivación del virus en estado latente y variar en su cuadro clínico desde formas asintomáticas, úlceras bucales o genitales, hasta infecciones respiratorias. En nuestro paciente no existieron lesiones herpéticas cutáneo-mucosas peribucales ni traqueobronquiales (ambas predictoras de bronconeumonitis herpética).



**Figura 1** Tomografía computarizada torácica con presencia de condensaciones y áreas de aumento de la atenuación pulmonar en vidrio deslustrado bilateral.



**Figura 2** Biopsia pulmonar observando células con numerosas inclusiones intranucleares y citoplasmáticas: unas, eosinófilas con bordes angulosos y halo claro (flecha superior), y otras, binucleadas en vidrio esmerilado (flecha inferior), compatibles con inclusiones por el virus del herpes simple tipo 1 (VHS-1).

No existen en la literatura criterios clínicos ni de laboratorio universalmente establecidos para el diagnóstico de neumonía por el VHS. Existen varios trabajos que apuntan hacia la utilización de la citología del lavado broncoalveolar<sup>7</sup>, con detección de la reacción en cadena de la polimerasa en tiempo real (PCR) o cultivo, sin establecer un punto claro de corte común para el diagnóstico, pues la detección viral no implica necesariamente infección viral activa y el VHS está presente en el 5% del tracto respiratorio de adultos asintomáticos<sup>8,9</sup>. En caso de sospecha de bronconeumonía herpética, se debe valorar la posibilidad de realización de la biopsia pulmonar en pacientes con daño pulmonar agudo y cultivos de muestras respiratorias repetidamente negativos<sup>10</sup>. En nuestro paciente la situación clínica no permitió su realización.

Dada la alta mortalidad que presentan las infecciones en los pacientes inmunodeprimidos y más aún la neumonía por el VHS (> 80%), es necesaria una rápida y agresiva actitud diagnóstica para poder instaurar un tratamiento etiológico

correcto lo más precoz posible y así poder disminuir las tasas de fracaso terapéutico, dado que la cobertura empírica inicial del VHS no está recomendada actualmente.

## Bibliografía

1. Mandell L, Wunderink R. Neumonía. En: Fauci A, Kasper D, Longo D, Braunwald D, Hauser S, Jameson J, et al., editores. Harrison. Principios de Medicina Interna. 17.<sup>a</sup> ed. México: McGraw-Hill Interamericana; 2009. p. 1619–28.
2. King Jr TE, Talmadge E. Enfermedades pulmonares intersticiales. En: Fauci A, Kasper D, Longo D, Braunwald D, Hauser S, Jameson J, et al., editores. Harrison. Principios de Medicina Interna. 17.<sup>a</sup> ed. México: McGraw-Hill Interamericana; 2009. p. 1643–51.
3. Garnacho J, Ortiz C. Infecciones en el paciente inmunocomprometido. En: Montejo JC, García de Lorenzo A, Ortiz C, Bonet A, editores. Manual de Medicina Intensiva. 2.<sup>a</sup> ed. Madrid: Harcourt; 2001. p. 379–86.
4. Elftman MD, Hunzeker JT, Mellinger JC, Bonneau RH, Norbury CC, Truckenmiller ME. Stress-induced glucocorticoids at the earliest stages of herpes simplex virus-1 infection suppress subsequent antiviral immunity, implicating impaired dendritic cell function. *J Immunol.* 2010;15:1867–75.
5. Tecu C, Genetay E, Vabret A, Alexandrescu V, Freymuth F. Etiology of viral pneumopathies in patients in intensive care unit under mechanical ventilation. *Roum Arch Microbiol Immunol.* 2008;67:14–6.
6. Corey L. Virus del herpes simple. En: Fauci A, Kasper D, Longo D, Braunwald D, Hauser S, Jameson J, et al., editores. Harrison. Principios de Medicina Interna. 17.<sup>a</sup> ed. México: McGraw-Hill Interamericana; 2009. p. 1095–102.
7. American Thoracic Society/European Respiratory Society. Idiopathic pulmonary fibrosis: diagnosis and treatment. International consensus statement. *Am J Respir Crit Care Med.* 2000;161 2 Pt 1:646–64.
8. García-Montesinos-De la Peña M, Oteiza-López L, Aldunate-Calvo S, Gómez-Sánchez MJ, Sáenz-Bañuelos JJ, Tihista-Jiménez JA. Bronconeumonitis por virus herpes simple en paciente con fallo respiratorio postoperatorio. *Med Intensiva.* 2010;34:150–3.
9. Luyt CE, Combes A, Deback C, Aubriot-Lorton MH, Nieszkowska A, Trouillet JL, et al. Herpes simplex virus lung infection in patients undergoing prolonged mechanical ventilation. *Am J Respir Crit Care Med.* 2007;175:935–42.
10. Linssen CF, Jacobs JA, Stelma FF, van Mook WN, Terporten P, Vink C, et al. Herpes simplex virus load in bronchoalveolar lavage fluid is related to poor outcome in critically patients. *Intensive Care Med.* 2008;34:2202–9.

J.D. Jiménez-Delgado<sup>a,\*</sup>, M. Recio-Anaya<sup>b</sup>,  
M.J. Izquierdo-Pajuelo<sup>c</sup>, J. Monterrubio-Villar<sup>a</sup>,  
M.V. Trasmonte-Martínez<sup>b</sup> y M. Cidoncha-Gallego<sup>a</sup>

<sup>a</sup> Servicio de Medicina Intensiva, Hospital Don Benito-Villanueva de la Serena, Don Benito, Badajoz, España

<sup>b</sup> Servicio de Medicina Intensiva, Hospital Infanta Cristina, Badajoz, España

<sup>c</sup> Servicio de Farmacia Hospitalaria, Hospital Zafra-Llerena, Zafra, España

\* Autor para correspondencia.

Correo electrónico: [jdjimenez.80@gmail.com](mailto:jdjimenez.80@gmail.com)  
(J.D. Jiménez-Delgado).

<http://dx.doi.org/10.1016/j.medin.2012.08.007>