

IMÁGENES EN MEDICINA INTENSIVA

Evaluación de las técnicas de fisioterapia mediante tomografía de impedancia



Evaluation of physiotherapy techniques using impedance tomography

L. Cabeza^a, A. Abella^{b,*} y C. Hermosa^b

^a Servicio de Medicina Interna, Hospital Universitario del Henares, Coslada, Madrid, España

^b Servicio de Medicina Intensiva, Hospital Universitario del Henares, Coslada, Madrid, España




Figura 1

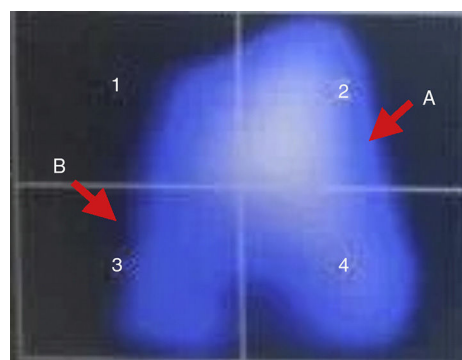


Figura 2

Paciente de 50 años de edad, sin antecedentes de broncopatía, que ingresa en la unidad de cuidados intensivos por neumonía bilateral vírica por metapneumovirus B. A su ingreso se inicia ventilación mecánica por insuficiencia respiratoria grave pudiendo ser extubada a los 17 días. A las 48 h precisa de reintubación tras fracaso de la ventilación mecánica no invasiva y mal manejo de secreciones.

Tras la intubación se monitoriza mediante tomografía de impedancia eléctrica pulmonar (PulmoVista®) (fig. 1) donde se visualiza un corte transversal a la altura de T6 de ambos pulmones. Se observa el pulmón izquierdo bien ventilado (A) y atelectasia anterior derecha (B).

Ante este hallazgo se realiza fisioterapia respiratoria comprobando (fig. 2) resolución de la atelectasia.

* Autor para correspondencia.

Correo electrónico: anapucela@yahoo.com (A. Abella).