

Soporte ventricular tipo ECMO como puente a ablación en shock cardiogénico refractario secundario a taquimiocardiopatía



Extracorporeal membrane oxygenation ventricular support as a bridge to ablation in refractory cardiogenic shock refractory to tachycardia-induced cardiomyopathy

Sr. Director:

El shock cardiogénico continúa presentando una elevada mortalidad. Los dispositivos de soporte ventricular (DSV) permiten, en el paciente crítico, interrumpir la cascada inflamatoria y el deterioro hemodinámico y prevenir la progresión hacia el daño multiorgánico y la muerte.

Presentamos el caso de un varón de 37 años, fumador y con espina bífida congénita y paraparesia. Tras una semana de disnea progresiva ingresó en situación de shock refractario, con hipotensión severa y oligoanuria a pesar de dosis altas de noradrenalina y dobutamina, requiriendo finalmente intubación y ventilación mecánica.

A su llegada destacaban los signos de hipoperfusión orgánica e hipotensión severa, con función renal levemente alterada (creatinina sérica 112 $\mu\text{mol/l}$), acidosis metabólica y lactato normal (1,5 mmol/l). El electrocardiograma mostraba una taquicardia regular de QRS estrecho a

180 l/min. Tras varios intentos inefectivos de cardioversión eléctrica se iniciaron amiodarona y digoxina endovenosa, consiguiendo disminución temporal de la frecuencia cardíaca, pero con deterioro hemodinámico progresivo. El ecocardiograma mostraba un ventrículo izquierdo ligeramente dilatado (61 mm de diámetro telediastólico), con disfunción sistólica global severa (fracción de eyección [FE]: 15-20%) y ventrículo derecho normocontráctil. Se implantó un catéter de Swan-Ganz que mostró un índice cardíaco de 2,2 l/min/m² y una presión capilar pulmonar de 25 mmHg. Se implantó un balón de contrapulsación intraaórtico sin apreciarse mejoría hemodinámica alguna. Por deterioro progresivo se implantó un DSV tipo ECMO periférico a través de arteria y vena femorales derechas (oxigenador Quadrox-D® [Maquet; Wayne, New Jersey, Estados Unidos] y bomba centrífuga Jostra Rotaflow® [Maquet]).

Posteriormente se apreció rápida mejoría hemodinámica permitiendo la disminución de fármacos vasoactivos y su extubación a las 72 h. Durante la fase inicial fueron una constante múltiples episodios de taquicardia de QRS estrecho con marcada repercusión hemodinámica (fig. 1). Por otro lado, tras la impregnación endovenosa de antiarrítmicos presentó episodios reiterados de bloqueo AV completo, asintomáticos el encontrarse el paciente bajo DSV-ECMO. Ecocardiogramas seriados mostraban disfunción sistólica muy severa (FE 5-10%), con hipotensión severa al reducir el soporte circulatorio del dispositivo. Ante la ausencia de recuperación tras 11 días de asistencia, siendo considerado el paciente mal candidato a trasplante cardíaco por comorbilidades, se implantó un DSV izquierdo CentriMag®

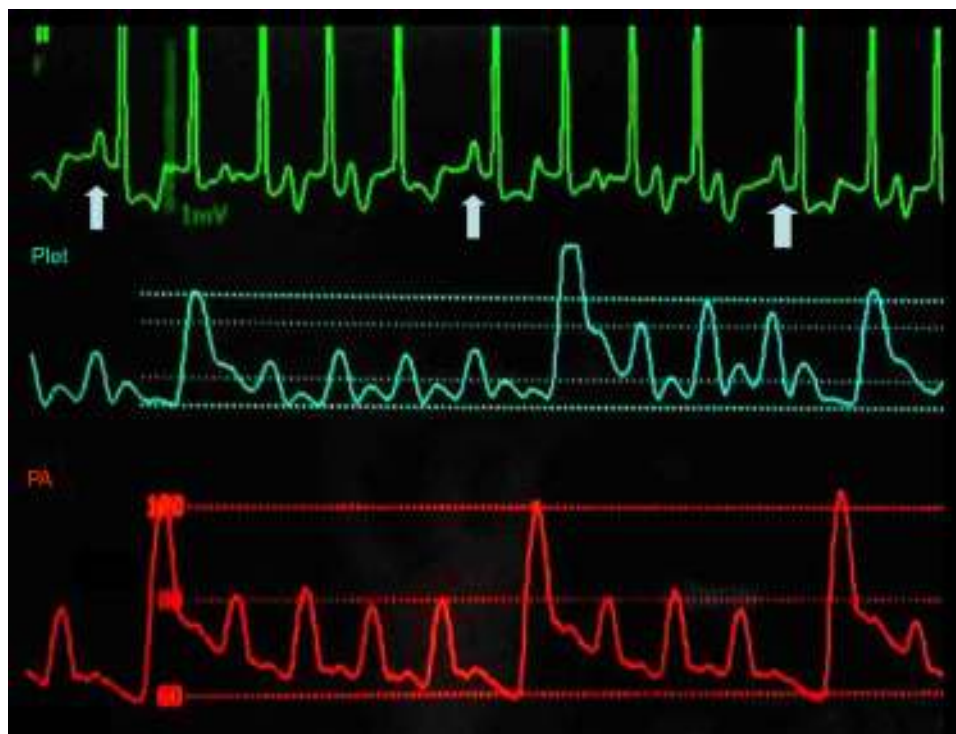


Figura 1 Repercusión hemodinámica de la arritmia. Diferencia en la onda de pulso arterial (trazado inferior) y la onda de saturación de oxígeno (trazado intermedio) entre los latidos en ritmo sinusal (trazado superior, flechas) y los latidos de la taquicardia.

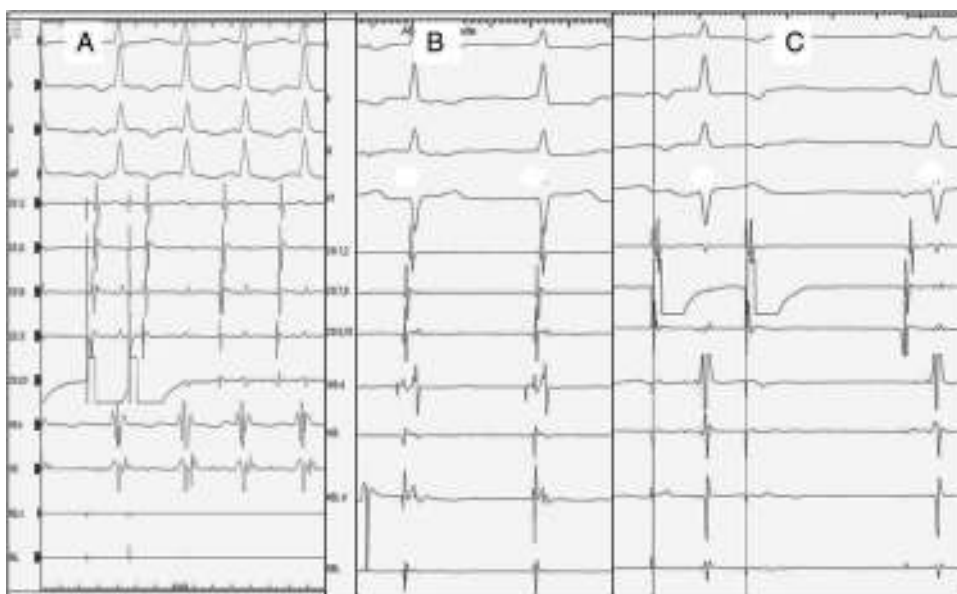

Figura 2 A) Inducción de taquicardia intranodal atípica mediante un extraestímulo con acoplamiento de 340 ms. B) Ritmo nodal durante la ablación. C) Ausencia de vía lenta tras ablación.

(Thoratec Corp., Pleasanton, California) mediante esternotomía. En el mismo procedimiento se implantó marcapasos epicárdico bicameral secuencial.

Durante el ingreso se excluyó razonablemente el síndrome coronario agudo (ausencia de elevación de troponina) o la miocarditis aguda (la biopsia miocárdica quirúrgica fueron negativas y la resonancia magnética nuclear no mostró edema, fibrosis o necrosis focal). Se descartaron, igualmente, feocromocitoma o ingesta de tóxicos. Orientado el caso como probable taquimiocardiopatía, se planteó el abordaje percutáneo de la arritmia una vez retirado el DSV-ECMO.

Posteriormente presentó mejoría progresiva de la función ventricular, y correcta tolerancia al reducir el soporte, con progresiva reducción en la frecuencia de los episodios arritmicos. Se realizó estudio electrofisiológico tras retirar el DSV, 12 días después de su colocación. Se apreciaron parámetros de conducción aurículo-ventricular basal normales. La estimulación perihisiana mostró respuesta de tipo nodal, la estimulación auricular indujo una taquicardia de QRS estrecho similar a la clínica, con activación auricular concéntrica e intervalo VA largo (fig. 2A). Las maniobras de encarrilamiento mostraron una taquicardia por reentrada intranodal atípica, realizándose ablación de la vía lenta nodal (fig. 2B), con desaparición posterior de la conducción por la vía lenta (fig. 2C). Su evolución posterior fue satisfactoria, sin nuevos eventos arritmicos. El paciente fue dado de alta asintomático y con mejoría significativa de la FE (48%). Un ecocardiograma a los 3 meses mostró una función sistólica conservada.

La terapia con DSV-ECMO ha experimentado un notable crecimiento en los últimos años. A pesar de ello, la experiencia reportada en España sigue siendo escasa^{1,2}.

La taquimiocardiopatía es una causa potencialmente reversible de disfunción ventricular. Una taquicardia persistente generaría cambios en el metabolismo de los miocardiocitos y su citoesqueleto, condicionando disfunción

sistólica y diastólica, aumento de presiones de llenado e insuficiencia cardíaca. En niños, los síntomas iniciales suelen ser inespecíficos, por lo que no es infrecuente que la taquimiocardiopatía se presente como insuficiencia cardíaca grave o *shock*. En adultos, el desarrollo de *shock* cardiogénico es excepcional.

Aunque el tratamiento de la arritmia desencadenante resuelve en la gran mayoría de casos el cuadro, en algunos casos extremos los DSV pueden permitir estabilizar el *shock*, paliar la cascada catecolaminérgica secundaria y realizar el tratamiento de la arritmia en una situación de mayor estabilidad. Son muy pocos los casos descritos en este escenario^{3,4}, casi todos en niños y ninguno en nuestro país. A pesar de la poca evidencia disponible, creemos que los DSV-ECMO en pacientes críticos con fracaso multiorgánico establecido debe considerarse una alternativa factible, especialmente teniendo en cuenta la escasez de opciones terapéuticas en un escenario tan desfavorable.

Bibliografía

1. Ariza-Solé A, Sánchez-Salado JC, Lorente-Tordera V, González-Costello J, Miralles-Cassina A, Cequier-Fillat A. Asistencia ventricular con membrana de oxigenación extracorpórea: una nueva alternativa al rescate del shock cardiogénico refractario. *Rev Esp Cardiol*. 2013;66:501-2.
2. Díez-Villanueva P, Sousa I, Núñez A, Díez F, Elízaga J, Fernández-Avilés F. Early treatment of refractory cardiogenic shock with percutaneous veno-arterial ECMO implanted in the cardiac catheterization laboratory. *Rev Esp Cardiol (Engl Ed)*. 2014;67:1059-61.
3. Cheruvu C, Walker B, Kuchar D, Subbiah RN. Successful ablation of incessant AV reentrant tachycardia in a patient on extracorporeal membrane oxygenation. *Heart Lung Circ*. 2014;23:e12-5.
4. Moore JP, Patel PA, Shannon KM, Albers EL, Salerno JC, Stein MA, et al. Predictors of myocardial recovery in pediatric tachycardia-induced cardiomyopathy. *Heart Rhythm*. 2014;11:1163-9.

D. Couto-Mallón^a, A. Ariza-Solé^{b,*}, C. Guerrero^b,
G. Muntané^b, P.D. Dallaglio^c y J. Roca^a

^a Unidad de Insuficiencia Cardíaca avanzada y Trasplante cardíaco, Área de Enfermedades del Corazón, Servicio de Cardiología, Hospital Universitario de Bellvitge, L'Hospitalet de Llobregat, Barcelona, España

^b Unidad de Cuidados Intensivos Cardiológicos, Área de Enfermedades del Corazón, Servicio de Cardiología, Hospital Universitario de Bellvitge, L'Hospitalet de Llobregat, Barcelona, España

^c Unidad de Electrofisiología y Arritmias, Área de Enfermedades del Corazón, Servicio de Cardiología, Hospital Universitario de Bellvitge, L'Hospitalet de Llobregat, Barcelona, España

* Autor para correspondencia.

Correo electrónico: aariza@bellvitgehospital.cat

(A. Ariza-Solé).

<http://dx.doi.org/10.1016/j.medin.2015.03.008>

Leiomioma de arteria pulmonar: una enfermedad infrecuente y de difícil diagnóstico



Pulmonary artery leiomyosarcoma: Uncommon and difficult to diagnose

Los sarcomas primarios de arteria pulmonar son una entidad rara, de difícil diagnóstico y muy mal pronóstico. Dentro de los sarcomas pulmonares los leiomiomas son un subgrupo aún menos frecuente, existiendo muy poca experiencia con este subtipo de tumores.

Presentamos el caso de una paciente diagnosticada inicialmente de tromboembolismo pulmonar agudo, pero donde intraoperatoriamente se comprobó la existencia de un leiomioma infiltrante de arteria pulmonar.

Mujer de 70 años sin antecedentes de interés, que acude a urgencias por presentar en los últimos 15 días aumento de su disnea habitual hasta hacerse de mínimos esfuerzos. A su llegada está taquicardia, taquipneica y oligúrica. El electrocardiograma muestra signos de sobrecarga del ventrículo derecho y una elevación del dímero-D (1,6 µg/ml). Se realiza una tomografía axial computarizada (TAC) que evidencia defectos de repleción en tronco de la arteria pulmonar, ambas arterias pulmonares principales, y múltiples ramas lobares y segmentarias de la arteria pulmonar principal izquierda, y un aumento del tamaño de cavidades cardíacas derechas y rectificación del tabique interventricular, todo ello compatible con tromboembolismo pulmonar (TEP) masivo bilateral. A su vez se observan pequeños nódulos subpleurales de hasta 7 mm en ambos pulmones. Se inició tratamiento anticoagulante con heparina de bajo peso molecular y se ingresó en UCI con signos clínicos y analíticos de bajo gasto cardíaco. La ecocardiografía transtorácica mostró un ventrículo derecho severamente dilatado, con disfunción sistólica moderada, una aurícula derecha severamente dilatada al igual que el tronco de la arteria pulmonar, y una insuficiencia tricúspide severa con una presión sistólica de arteria pulmonar de 70 mmHg.

La arteriografía pulmonar (fig. 1) mostró un defecto de repleción en tronco de la arteria pulmonar con paso filiforme de contraste por la arteria pulmonar izquierda y defecto del 50% en la arteria pulmonar derecha. Se intentó extracción mecánica del trombo mediante dispositivo endovascular sin éxito, colocándose un catéter para infusión de fibrinolítico

en la arteria pulmonar izquierda por donde se infundieron 40 mg de r-TPA.

Pasadas 24 h se realizó una nueva arteriografía donde se evidenció un escaso beneficio de la terapéutica aplicada. Progresivamente, la paciente sufrió un deterioro clínico con necesidad de soporte vasoactivo por lo que se decidió trombectomía bajo circulación extracorpórea.

Al realizar la arteriotomía pulmonar se observó una gran masa tumoral que ocupaba todo el tronco de la arteria pulmonar, la arteria pulmonar izquierda y gran parte de la derecha. Se resecó toda la masa tumoral macroscópicamente visible (fig. 2) y la biopsia intraoperatoria informó de un sarcoma no diferenciado. La salida de bomba extracorpórea fue dificultosa debido a un fracaso del ventrículo derecho.

En UCI la paciente presentó una insuficiencia respiratoria severa con disfunción severa del ventrículo derecho refractaria a tratamiento médico máximo falleciendo a la semana de la intervención.

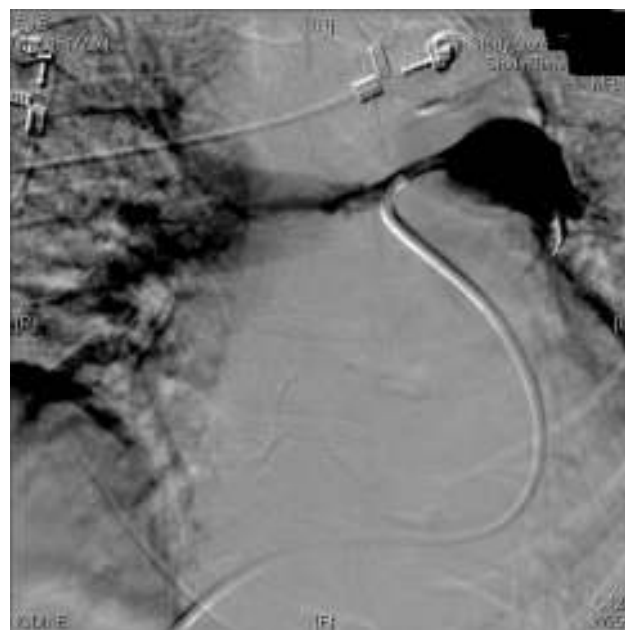

Figura 1 Arteriografía pulmonar que muestra defecto de perfusión de tronco y arteria pulmonar izquierda y del 50% de la derecha.