



IMÁGENES EN MEDICINA INTENSIVA

Disección aneurismática de la arteria cerebral media

Aneurysmal dissection of the middle cerebral artery



J.A. Álvarez-Fernández*, A. Lesmes G. de Aledo y E. Tejerina

Servicio de Medicina Intensiva y Grandes Quemados, Hospital Universitario de Getafe, Getafe, Madrid, España

Disponible en Internet el 11 de diciembre de 2015

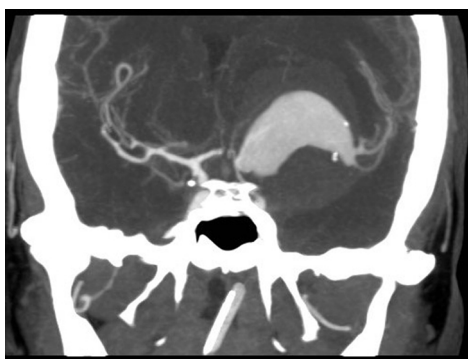


Figura 1 Imagen angiográfica del aneurisma gigante de la arteria cerebral media izquierda rodeado de hematoma.

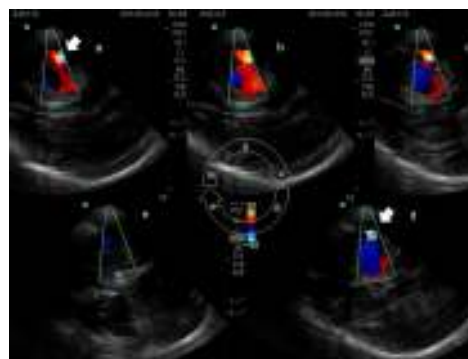


Figura 2 Ecografías sucesivas mostrando el llenado sistólico (A-C) y vaciado diastólico (D y E) del aneurisma. La flecha indica el punto de entrada y salida de la disección.

Mujer de 49 años. Ingresó en nuestra UCI remitida desde otro centro por coma secundario a hemorragia subaracnoidea. La angio-TAC craneal mostró la presencia de un aneurisma gigante fusiforme que englobaba la arteria cerebral media izquierda (ACM), con origen de difícil localización por el gran tamaño de la lesión (fig. 1). La ecografía cerebral realizada en la UCI (fig. 2) identificó un punto de entrada y salida de flujo sanguíneo en la trifurcación de la ACM izquierda (flechas). Sucesivos registros ecográficos cerebrales mostraron en cada latido el llenado de distal a proximal del saco aneurismático, y su posterior vaciamiento, confirmando su carácter disecante. Fue rechazado el tratamiento quirúrgico o endovascular hasta el control de la hipertensión intracraneal (PIC). Se practicó craniectomía descompresiva, y se mantuvo a la paciente en tratamiento médico, bajo sedo-relajación y con monitorización intraventricular de la PIC. En el décimo día presentó resangrado con hipertensión intracraneal refractaria y rápida evolución a muerte encefálica.

* Autor para correspondencia.

Correos electrónicos: jalvarez@ucigetafe.com, jalvarez@dragonet.es (J.A. Álvarez-Fernández).