

5. Tait C, Baglin T, Watson H, Laffan M, Makris M, Perry D, British Committee for Standards in Haematology. Guidelines on the investigation and management of venous thrombosis at unusual sites. *Br J Haematol.* 2012;159:28–38.
6. Primignani M. Portal vein thrombosis, revisited. *Dig Liver Dis.* 2010;42:163–70.
7. Hollingshead M, Burke CT, Mauro MA, Weeks SM, Dixon RG, Jaques PF. Transcatheter thrombolytic therapy for acute mesenteric and portal vein thrombosis. *J Vasc Interv Radiol.* 2005;16:651–61.
8. Lopera JE, Correa G, Brazzini A, Ustunsoz B, Patel S, Janchai A, et al. Percutaneous transhepatic treatment of symptomatic mesenteric venous thrombosis. *J Vasc Surg.* 2002;36:1058–61.
9. Oguzkurt P, Tercan F, Ince E, Ezer SS, Hicsonmez A. Percutaneous treatment of portal vein thrombosis in a child who has undergone splenectomy. *J Pediatr Surg.* 2008;43:29–32.
10. Ferro C, Rossi UG, Bovio G, Dahamane M, Centanaro M. Transyugular intrahepatic portosystemic shunt, mechanical aspiration thrombectomy, and direct thrombolysis in the treatment of acute portal and superior mesenteric vein thrombosis. *Cardiovasc Intervent Radiol.* 2007;30:1070–4.

A. Andreu-Ruiz\* y J.L. Sanmartín-Monzó

*Servicio de Medicina Intensiva, Hospital Clínico Universitario Virgen de la Arrixaca, Murcia, España*

\* Autor para correspondencia.

Correo electrónico: [aar62l.uci@gmail.com](mailto:aar62l.uci@gmail.com) (A. Andreu-Ruiz).

<http://dx.doi.org/10.1016/j.medin.2015.11.002>

## Perforación cardíaca tardía tras el cierre percutáneo de un foramen oval permeable



### Late cardiac perforation following percutaneous sealing of a permeable foramen ovale

Sr. Director:

Aproximadamente un 15-25% de la población adulta presenta un foramen oval permeable (FOP), un defecto del septo interauricular que, en pacientes con antecedentes previos de accidente cerebrovascular isquémico, puede ser considerado para su cierre<sup>1</sup>. Los estudios aleatorizados han demostrado una tendencia a la reducción de los eventos embólicos cerebrales con el cierre percutáneo del FOP frente al tratamiento médico<sup>2,3</sup>. Esto ha favorecido la implantación de distintos dispositivos de cierre, procedimiento que se caracteriza por tener una tasa baja de complicaciones (4-12%), siendo solo un 0,1% de ellas letales<sup>4,5</sup>.

Presentamos el caso de una mujer de 32 años que acudió al servicio de urgencias de nuestro centro tras haber sufrido un síncope precedido de un dolor torácico agudo. Entre sus antecedentes personales figuraba un accidente isquémico transitorio, a raíz del cual había sido diagnosticada de un FOP que se había tratado, 4 meses antes, de manera percutánea mediante la implantación de un dispositivo ATRIASEPT (Cardia, Eagan, MN, EE.UU.).

A su llegada a urgencias la paciente se encontraba hipotensa (60/40 mm Hg) y su puntuación en la escala de Glasgow (GCS) era de 14. Progresivamente su nivel de conciencia se deterioró, el GCS cayó a 9, persistiendo la hipotensión arterial a pesar de la resucitación con volumen. Ante la presencia de shock refractario se procedió a la intubación orotraqueal y se inició una perfusión de noradrenalina. Llamaba la atención una importante ingurgitación yugular por lo que, ante la sospecha de taponamiento cardíaco, se solicitó un ecocardiograma transtorácico que confirmó el diagnóstico.

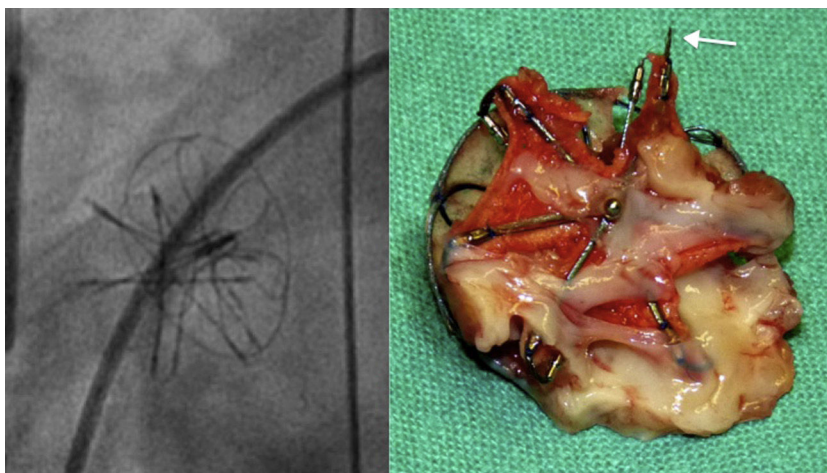
A pesar de varios intentos fallidos de pericardiocentesis la paciente entró en parada cardíaca, que fue tratada con maniobras de resucitación avanzada y con la realización de

una ventana pericárdica, junto con masaje cardíaco interno en el servicio de urgencias. Tras la recuperación del pulso se procedió a su traslado a quirófano para la realización de una esternotomía media, tras la cual se apreció la presencia de 2 laceraciones: la primera en la pared medial de la aorta y la segunda en el techo de la aurícula derecha. El dispositivo ATRIASEPT era visible a través de la laceración del techo de la aurícula y se consideró como responsable de las 2 perforaciones, que fueron suturadas en el momento. Dada la gravedad de la situación de la enferma, la retirada del dispositivo fue pospuesta y la paciente ingresó en la UCI.

Durante su ingreso en la UCI la situación hemodinámica mejoró de forma progresiva, permitiendo una rápida retirada de las catecolaminas y su extubación al séptimo día. Como complicaciones añadidas sufrió un fracaso renal agudo que requirió de técnicas continuas de reemplazo renal. Tras 15 días de evolución pasó nuevamente a quirófano para la retirada del dispositivo ATRIASEPT y el cierre definitivo del FOP. Tras examinar cuidadosamente el dispositivo se confirmó la fractura de uno de los anillos metálicos del ATRIASEPT, que se consideró responsable de las lesiones ocasionadas a nivel cardíaco y aórtico (fig. 1). El postoperatorio transcurrió sin incidencias y fue dada de alta tras 18 días de ingreso en la UCI y 24 de ingreso hospitalario, con un ecocardiograma y una función renal normales y sin secuelas neurológicas.

Como se ha mencionado previamente, el cierre percutáneo del FOP conlleva una baja tasa de complicaciones. La aparición de laceraciones cardíacas causadas por dispositivos usados para el cierre de defectos interauriculares normalmente se asocia con una distancia al borde aórtico anterosuperior deficiente, o con la colocación de un dispositivo de un tamaño mayor al adecuado<sup>4</sup>. En nuestra paciente las características anatómicas intrínsecas al FOP hacen que la distancia al borde aórtico superior fuese adecuada, y el pequeño tamaño del dispositivo implantado (20 mm) y su correcta colocación asegurada mediante ecocardiografía transesofágica intraprocedimiento excluyeron de forma razonable el segundo de los supuestos.

El dispositivo ATRIASEPT ha sido ampliamente valorado para el cierre percutáneo de defectos interauriculares y, aunque se ha asociado con otros casos de taponamiento cardíaco, ninguno de ellos ha tenido como resultado una parada



**Figura 1** Fractura de uno de los anillos metálicos del ATRIASept (flecha). En la imagen de la izquierda, fluoroscopia intraoperatoria del dispositivo que no visualiza correctamente la solución de continuidad del anillo metálico.

cardíaca asociada<sup>6-10</sup>. Así mismo es el primer caso descrito con un dispositivo de este tamaño.

Creemos por lo tanto que, a pesar de su baja frecuencia, el taponamiento cardíaco asociado al cierre percutáneo del FOP debe de ser conocido como una de las posibles complicaciones letales asociadas a este procedimiento, pudiendo poner en peligro la vida del enfermo.

### Conflicto de intereses

Los autores declaran no tener conflicto de intereses en relación con esta publicación.

### Bibliografía

1. Kernan WN, Ovbiagele B, Black HR, Bravata DM, Chimowitz MI, Ezekowitz MD, et al. Guidelines for the prevention of stroke in patients with stroke and transient ischemic attack: A guideline for healthcare professionals from the American Heart Association/American Stroke Association. *Stroke*. 2014;45:2160-236.
2. Pickett CA, Villines TC, Ferguson MA, Hulten EA. Percutaneous closure versus medical therapy alone for cryptogenic stroke patients with a patent foramen ovale: Meta-analysis of randomized controlled trials. *Tex Heart Inst J*. 2014;41:357-67.
3. Patti G, Pelliccia F, Gaudio C, Greco C. Meta-analysis of net long-term benefit of different therapeutic strategies in patients with cryptogenic stroke and patent foramen ovale. *Am J Cardiol*. 2015;115:837-43.
4. Amin Z, Hijazi ZM, Bass JL, Cheatham JP, Hellenbrand WE, Kleinman CS. Erosion of Amplatzer septal occluder device after closure of secundum atrial septal defects: Review of registry of complications and recommendations to minimize future risk. *Catheter Cardiovasc Interv*. 2004;63:496-502.
5. Eeckhout E, Martin S, Delabays A, Michel P, Girod G. Very long-term follow-up after percutaneous closure of patent foramen ovale. *EuroIntervention*. 2015;10:1474-9.
6. Luermans JG, Post MC, Schröder R, Sluysmans T, Vydt T, Vermeersch P, et al. Outcome after percutaneous closure of a patent foramen ovale using the IntraSept device: A multi-centre study. *Catheter Cardiovasc Interv*. 2008;71:822-8.
7. Stolt VS, Chessa M, Aubry P, Juliard JM, Schraeder R, Berger A, et al. Closure of ostium secundum atrial septum defect with the Atriasept occluder: Early European experience. *Catheter Cardiovasc Interv*. 2010;75:1091-5.
8. Murphy JC, Walsh SJ, Spence MS. Late aortic perforation with an Atriasept device resulting in life-threatening tamponade. *Catheter Cardiovasc Interv*. 2010;76:132-4.
9. Brown S, Gewillig M. Perforation of the aortic sinus after closure of atrial septal defects with the Atriasept occluder. *Catheter Cardiovasc Interv*. 2009;74:298-301.
10. Pawlaczyk R, Sabiniewicz R, Meyer-Szary J, Jagielak D. Surgical removal of fractured ATRIASept occluder 5 months after successful percutaneous closure of atrial septal defect. *Eur J Cardiothorac Surg*. 2011;40:1543.

S. Alcántara-Carmona\*, M. Valdivia de la Fuente, M. Pérez-Redondo, B. Balandín-Moreno, H. Villanueva-Fernández y A. Ortega-López

*Servicio de Medicina Intensiva, Hospital Universitario Puerta de Hierro Majadahonda, Madrid, España*

\* Autor para correspondencia.

*Correo electrónico: saralcanta@gmail.com (S. Alcántara-Carmona).*

<http://dx.doi.org/10.1016/j.medin.2015.11.012>