

1. Becker H, Desch H, Hacker H, Penez A. CT fogging effect with ischemic cerebral infarcts. *Neuroradiology*. 1979;18:185-92.
2. Rabinstein A, Weigand S, Atkinson J, Wijndicks E. Patterns of cerebral infarction in aneurysmal subarachnoid hemorrhage. *Stroke*. 2005;36:992-7.
3. Kumar A, Brown R, Dhar R, Sampson T, Derdeyn CP, Moran CJ, et al. Early vs delayed cerebral infarction after aneurysm repair after subarachnoid hemorrhage. *Neurosurgery*. 2013;73:617-23.
4. Uchino A, Sawada YA, Imaizumi T, Mineta T, Kudo S. Report of fogging effect on fast FLAIR magnetic resonance images of cerebral infarctions. *Neuroradiology*. 2004;46:40-3.
5. O'Brien P, Sellar RJ, Wardlaw JM. Fogging on T2-weighted MR after acute ischaemic stroke: How often might this occur and what are the implications? *Neuroradiology*. 2004;46:635-641.
6. Wagner DC, Deten A, Härtig W, Boltze J, Kranz A. Changes in T2 relaxation time after stroke reflect clearing processes. *Neuroimage*. 2012;61:780-5.
7. Iglesias-Mohedano AM, García-Pastor A, Contreras-Chicote A, Villanueva-Osorio JA. Is the fogging effect related to futile recanalisation? [Article in English, Spanish]. *Neurologia*. 2015;30:447-59.
8. Frontera JA, Aledort L, Gordon E, Egorova N, Moyle H, Patel A, et al. Early platelet activation, inflammation and acute brain injury after a subarachnoid hemorrhage: A pilot study. *J Thromb Haemost*. 2012;10:711-3.
9. Frontera JA, Ahmed W, Zach V, Jovine M, Tanenbaum L, Sehba F, et al. Acute ischaemia after subarachnoid haemorrhage, relationship with early brain injury and impact on outcome: A prospective quantitative MRI study. *J Neurol Neurosurg Psychiatry*. 2015;86:71-8.
10. Fu C, Yu W, Sun L, Li D, Zhao C. Early cerebral infarction following aneurysmal subarachnoid hemorrhage: Frequency, risk factors, patterns, and prognosis. *Curr Neurovasc Res*. 2013;10:316-24.

M.D. Freire-Aragón, A. Martínez-Roldán,  
J.J. Egea-Guerrero\* y V. Rivera-Fernandez

Unidad de Neurocríticos, Unidad de Gestión Clínica de Cuidados Críticos y Urgencias, Hospital Universitario Virgen del Rocío, Universidad de Sevilla, Sevilla, España

\* Autor para correspondencia.

Correos electrónicos: [juanj.egea.sspa@juntadeandalucia.es](mailto:juanj.egea.sspa@juntadeandalucia.es), [juanjoegea@hotmail.com](mailto:juanjoegea@hotmail.com) (J.J. Egea-Guerrero).

<http://dx.doi.org/10.1016/j.medin.2016.01.009>

## Hiperesplenismo grave asociado a síndrome hemofagocítico y linfoproliferativo, secundarios a infección por virus de Epstein-Barr. A propósito de 2 casos



### Severe hypersplenism associated to hemophagocytic and lymphoproliferative syndrome secondary to Epstein-Barr virus infection. A report of two cases

Sr. Director:

Los trastornos hematológicos se describen como una complicación rara de la infección aguda por el virus de Epstein-Barr (VEB). La pancitopenia, en un paciente con una infección por VEB, debe obligar a descartar una inmunodeficiencia, un síndrome hemofagocítico (SH) o un proceso linfoproliferativo, como en los 2 casos presentados en este artículo<sup>1,2</sup>.

#### Caso 1

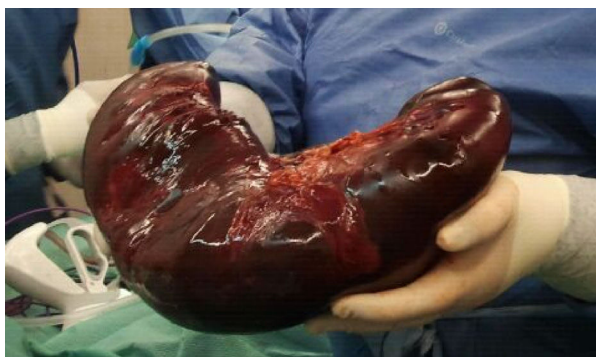El primero corresponde a una niña de 12 años, que presentaba tos y afonía de 2 meses de evolución, con sensación distérmica intermitente y epistaxis ocasional, se detectó tumor en *cavum*. Ingresa en la unidad de cuidados intensivos pediátricos (UCIP), tras exéresis de dicho proceso tumoral. En la exploración destaca esplenomegalia masiva, con hepatomegalia de 2 traveses y adenopatías laterocervicales.

Exploraciones complementarias normales, excepto pancitopenia y reacción en cadena de la polimerasa (PCR) a VEB positiva (15.000 copias/ml). La tomografía computarizada

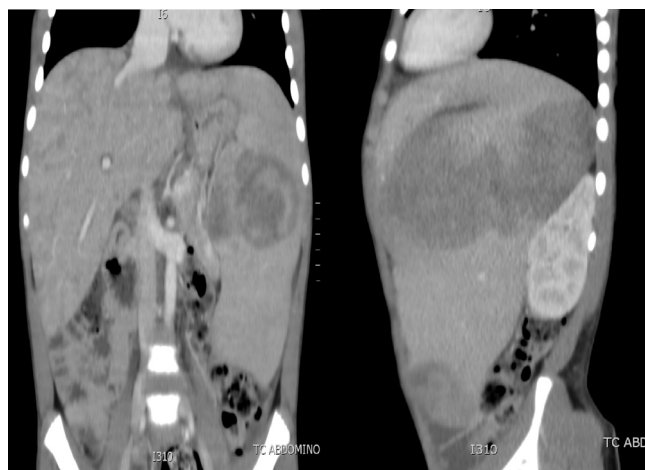
(TC) toracoabdominal muestra adenopatías laterocervicales, hiliares y mesentéricas con hepatomegalia de 5 cm y una esplenomegalia de 26 cm.

A su ingreso en la UCIP presenta *shock* hemorrágico secundario a sangrado de *cavum*. Desarrolla un cuadro de distrés respiratorio agudo (SDRA), que requiere ventilación mecánica de alta frecuencia, así como una insuficiencia renal aguda, que precisa de depuración extrarrenal. La esplenomegalia aumenta de tamaño progresivamente, y origina un síndrome compartimental intraabdominal. Se procede a embolización esplénica y posterior esplenectomía (fig. 1), con recuperación progresiva del fallo multiorgánico. Al tercer día, inicia cuadro de fiebre persistente, con una elevación de la carga viral en plasma de VEB hasta 750.000 copias/ml, ferritina de hasta 46.000 µg/l, fibrinógeno mínimo de 1,1 g/l, LDH máxima de 6.600 UI/l y triglicéridos máximos de 1.100 mg/dl, con actividad citotóxica *natural killer* (NK) disminuida, compatibles con SH. Simultáneamente, las biopsias realizadas de *cavum* y de una adenopatía laterocervical, permiten el diagnóstico de síndrome linfoproliferativo T asociado a VEB de la infancia. El estudio de extensión demuestra infiltración medular por linfocitos T CD8. Se inicia tratamiento quimioterápico con ganciclovir (12 mg/kg/día), rituximab (375 mg/m<sup>2</sup>/dosis) y gammaglobulinas inespecíficas (0,5 g/kg/dosis) para el VEB, así como tratamiento del SH según protocolo *Hemophagocytic Lymphohistiocytosis* (HLH)-2004 con dexametasona (10 mg/m<sup>2</sup>/día), etopósido (100 mg/m<sup>2</sup>/dosis) y ciclosporina A (6 mg/kg/día). Tras la falta de remisión, se inicia infusión de globulina antitumoral (5 mg/kg/día) y, posteriormente, 5 sesiones de plasmáferesis, hasta conseguir buena respuesta clínico-analítica.

Se completa el estudio de formas de inmunodeficiencia asociadas a VEB-HLH y linfoproliferación (fenotipado linfocitario T, población NKT, expresión CD27, inmunoglobulinas,



**Figura 1** Pieza quirúrgica (bazo) tras esplenectomía del caso 1.



**Figura 2** Tomografía toracoabdominal del caso 2. Se observa una hepatomegalia y una esplenomegalia importante.

estudio degranulación y expresión de perforinas, estudio gen ITK, que resultan normales; solo se puede objetivar la citotoxicidad NK disminuida en fase aguda del SH). Tras 3 meses de iniciado el cuadro, y dada la no resolución del mismo, a pesar del correcto tratamiento, se procede al trasplante de progenitores hematopoyéticos (TPH) de donante emparentado, que transcurre sin incidencias, con normalización clínica posterior.

## Caso 2

El segundo caso corresponde a un niño de 10 años, que consulta a urgencias por un cuadro de un mes de evolución de fiebre, somnolencia, distensión abdominal y pérdida de peso no cuantificada. En la exploración física destaca importante hepatoesplenomegalia, y en la analítica se detecta pancitopenia, hiponatremia y disfunción hepática. Antígeno paludismo negativo y punción lumbar normal. Se solicita TC abdominal, donde se observa hepatoesplenomegalia de gran tamaño, con nódulos en su interior (fig. 2) y TC cerebral normal. Se realiza aspirado de médula ósea en el que no se observan blastos, pero sí imágenes de hemofagocitosis. Analítica sanguínea con ferritina elevada (33.000  $\mu\text{g/l}$ ), LDH de 10.300 UI/l, triglicéridos de

400 mg/dl, fibrinógeno de 1,2 g/l y carga viral para VEB superior a 2.600.000 copias/ml, por lo que se orienta como SH secundario a infección por VEB. Se inicia tratamiento con ganciclovir intravenoso (12 mg/kg/día), gammaglobulinas inespecíficas (0,5 g/kg/dosis) y tratamiento para el SH con etopósido (100 mg/m<sup>2</sup>/dosis), ciclosporina (6 mg/kg/día) y dexametasona (10 mg/m<sup>2</sup>/día), previa realización de biopsia hepática. La muestra es diagnóstica de síndrome linfoproliferativo T/NK. Se completa el estudio de formas de inmunodeficiencia asociadas a VEB-HLH en el varón que, además de las descritas anteriormente para el caso 1, incluyen el estudio genético de los genes SH2D1A y BIRC4, que resultaron normales. El paciente presenta una evolución clínica y analítica inicial satisfactoria. A los 20 días se detecta una reactivación del SH, hepatoesplenomegalia masiva, reaparición de fiebre y elevación del número de copias de VEB. Se intensifica el tratamiento con rituximab (350 mg/m<sup>2</sup>/dosis), plasmaféresis, foscarnet (180 mg/kg/día) y tratamiento quimioterápico para el síndrome linfoproliferativo. El paciente presenta una hemorragia pulmonar grave que requiere intubación, fármacos vasoactivos, y que se atribuye a la activación del SH. Los parámetros de hemofagocitosis y la carga viral del VEB siguen aumentando (ferritina máxima 707.300  $\mu\text{g/l}$ , LDH 12.000 UI/l, triglicéridos 426 mg/dl, carga viral máxima de 5.000.000 copias/ml), a pesar de la gammaglobulina antitumógena (5 mg/kg/dosis) y una dosis de tocilizumab (210 mg/m<sup>2</sup>/dosis). Evoluciona hacia un SDRA refractario a todas las estrategias de ventilación, siendo *exitus* 2 meses después de su ingreso en la UCIP.

El SH se caracteriza por una proliferación histiocítica benigna, generalizada con hemofagocitosis en bazo, médula ósea, ganglios linfáticos e hígado. Se cree que es el resultado de un desequilibrio inmunológico generado por una hiperreactividad de los linfocitos T, que condiciona un estado de hipercitoquinemia que lleva a una activación exagerada de los macrófagos. Para su diagnóstico se exige el cumplimiento de una serie de criterios<sup>3</sup>, y es muy útil la determinación de la actividad citotóxica de las células NK<sup>4</sup>. El SH puede ser primario (o de base genética por defectos en genes relacionados con la función citotóxica de las células NK), o asociado a algún factor desencadenante, como las infecciones<sup>5</sup>. El VEB ha sido uno de los más vinculados al SH, tanto primario como secundario, tal y como se describe en nuestros casos y otros publicados en la literatura<sup>1,6,7</sup>. El tratamiento se basa en 2 pilares: el control de la causa subyacente (en nuestros casos la infección por VEB, mediante la combinación de antivirales y rituximab) y el control del estado hiperinflamatorio, seguido de la corrección del defecto genético mediante el TPH en los casos primarios. La fase inicial del tratamiento busca frenar la proliferación y activación de células T, mediante la combinación de dexametasona, ciclosporina y etopósido durante 8 semanas, según el protocolo HLH-2004. Otros tratamientos de segunda línea incluyen la globulina anti-tumógena y el anticuerpo monoclonal anti-CD52<sup>3,8-10</sup>. En los casos presentados en este artículo se utilizaron varios escalones terapéuticos, aunque con diferente respuesta.

Es necesario un diagnóstico precoz para tratar rápida y energicamente la infección por VEB, y controlar el SH, de cara a aumentar la supervivencia de estos pacientes.

## Financiación

Los autores declaran que no han recibido ninguna financiación.

## Conflicto de intereses

Los autores declaran que no tienen conflicto de intereses.

## Bibliografía

1. Goudarzipour K, Kajiyazdi M, Mahdaviyani A. Epstein-Barr virus-induced hemophagocytic lymphohistiocytosis. *Int J Hematol Oncol Stem Cell Res.* 2013;7:42–5.
2. Young LS, Murray PG. Epstein-Barr virus and oncogenesis: From latent genes to tumours. *Oncogene.* 2003;22:5108–21.
3. Henter JI, Horne A, Arico M, Egeler RM, Filipovich AH, Imashuku S, et al. HLH-2004: Diagnostic and therapeutic guidelines for hemophagocytic lymphohistiocytosis. *Pediatr Blood Cancer.* 2007;48:124–31.
4. Martínez I, Fernández L, Valentín J, Castillo C, Chamorro C, Pérez-Martínez A. La actividad citotóxica de las células natural killer como herramienta diagnóstica en pacientes pediátricos críticos con sospecha de síndrome hemofagocítico. *Med Intensiva.* 2015;39:213–21.
5. Roupheal N, Talati N, Vaughan C, Cunningham K, Moreira R, Gould C. Infections associated with haemophagocytic syndrome. *Lancet Infect Dis.* 2007;7:814–22.
6. Perotti AI, Karakachoff M, Re AM, Pacitti ME. Síndrome hemofagocítico asociado a infección aguda por virus de Epstein Barr. *Arch Argent Pediatr.* 2000;98:44–6.
7. Dapena Díaz JL, Díaz de Heredia Rubio C, Bastida Vila P, Llord Sales A, Elorza Álvarez I, Olivé Oliveras T, et al. Síndrome hemofagocítico: expresión de diversas entidades nosológicas. *An Pediatr (Barc).* 2009;71:110–6.
8. Chandrakasan S, Filipovich AH. Hemophagocytic lymphohistiocytosis: Advances in pathophysiology, diagnosis and treatment. *J Pediatr.* 2013;163:1253–9.
9. Chellapondian D, Das R, Zellely K, Wiener SJ, Zhao H, Teacher DT, et al. Treatment of Epstein-Barr virus-induced hemophagocytic lymphohistiocytosis with rituximab-containing chemo-immunotherapeutic regimens. EBV-HLH Rituximab study group. *Br J Haematol.* 2013;162:376–82.
10. Imashuku S. Clinical features and treatment strategies of Epstein-Barr virus-associated hemophagocytic lymphohistiocytosis. *Crit Rev Oncol Hematol.* 2002;44:259–72.

C. Alejandre<sup>a,\*</sup>, Y. Calzada<sup>a</sup>, L. Hernández<sup>a</sup>,  
L. Alsina<sup>b</sup> e I. Jordan<sup>a</sup>

<sup>a</sup> Servicio de Cuidados Intensivos Pediátricos, Hospital Sant Joan de Déu, Esplugues de Llobregat, Barcelona, España

<sup>b</sup> Servicio de Inmunología Pediátrica, Hospital Sant Joan de Déu, Esplugues de Llobregat, Barcelona, España

\* Autor para correspondencia.

Correo electrónico: calejandre@hsjdbcn.org (C. Alejandre).

<http://dx.doi.org/10.1016/j.medin.2016.02.002>