

a través de catéter en seno longitudinal ya que la restauración del flujo es más rápida y eficiente que la heparina asumiendo el riesgo hemorrágico<sup>4</sup>.

Sin embargo, en el caso de la TVC traumática el empleo de anticoagulantes es controvertido y debe individualizarse ya que se han publicado resultados favorables en pacientes sin deterioro neurológico ni complicaciones en los que se ha mantenido actitud expectante<sup>2,10</sup>.

## Bibliografía

1. Coutinho JM, Zuurbier SM, Aramideh M, Stam J. The incidence of cerebral venous thrombosis: A cross-sectional study. *Stroke*. 2012;43:3375–7.
2. Matsushige T, Nakaoka M, Kiya K, Takeda T, Kurisu K. Cerebral sinovenous thrombosis after closed head injury. *J Trauma*. 2009;66:1599–604.
3. Vargas-González JC, Arguelles-Morales N, Barboza MA, Calleja J, Martínez-Jurado E, Ruiz-Franco A, et al. Time to recanalisation in patients with cerebral venous thrombosis under anticoagulation therapy. *J Neurol Neurosurg Psychiatry*. 2016;87:247–51.
4. Guenter G, Arauz A. Trombosis venosa cerebral: aspectos actuales del diagnóstico y tratamiento. *Neurología*. 2011;26:488–98.
5. Coutinho JM, Middeldorp S, Stam J. Advances in the treatment of cerebral venous thrombosis. *Curr Treat Options Neurol*. 2014;16:1–9.
6. Price M, Günther A, Kwan JS. Antiepileptic drugs for the primary and secondary prevention of seizures after intracranial venous thrombosis. *Cochrane Database Syst Rev*. 2014;8:CD005501.
7. Ferro JM, Canhao P. Cerebral venous sinus thrombosis: Update on diagnosis and management. *Curr Cardiol Rep*. 2014;16:1–10.

8. Saposnik G, Barinagarrementeria F, Brown RD, Bushnell CD, Cucchiara B, Cushman M, et al. Diagnosis and management of cerebral venous thrombosis a statement for healthcare professionals from the American Heart Association/American Stroke Association. *Stroke*. 2011;42:1158–92.
9. Mohindra S, Umredkar A, Singla N, Bai A, Gupta SK. Decompressive craniectomy for malignant cerebral edema of cortical venous thrombosis: An analysis of 13 patients. *Br J Neurosurg*. 2011;25:422–9.
10. Bishop FS, Finn MA, Samuelson M, Schmidt RH. Endovascular balloon angioplasty for treatment of posttraumatic venous sinus thrombosis: Case report. *J Neurosurg*. 2009;111:17–21.

M. Sevilla Martínez<sup>a</sup>, M.C. Lorente Conesa<sup>b,\*</sup>, S. Silvente Fernández<sup>a</sup>, E. García Bautista<sup>c</sup> y F. Guerrero López<sup>a</sup>

<sup>a</sup> Servicio de Medicina Intensiva, Complejo Hospitalario Universitario de Granada, Granada, España

<sup>b</sup> Servicio de Medicina Intensiva, Hospital José María Morales Meseguer, Murcia, España

<sup>c</sup> Servicio de Radiología Intervencionista, Complejo Hospitalario Universitario de Granada, Granada, España

\* Autor para correspondencia.

Correo electrónico: [mclorente86@gmail.com](mailto:mclorente86@gmail.com) (M.C. Lorente Conesa).

<http://dx.doi.org/10.1016/j.medin.2016.05.006>  
0210-5691/

© 2016 Elsevier España, S.L.U. y SEMICYUC. Todos los derechos reservados.

## Traumatismo cervical penetrante por flecha en intento autolítico



### Penetrating neck trauma caused by an arrow in attempted suicide

Los traumatismos cervicales penetrantes son potencialmente mortales debido al alto riesgo de lesión de la vía aérea y de las estructuras vasculares.

El manejo de estas lesiones, en función de la zona cervical que afectan, ha sido ampliamente descrito desde los años 70. Sin embargo, los avances en técnicas de imagen, hacen que actualmente algunos autores aboguen por sustituir este manejo clásico por un algoritmo que incluya la realización de pruebas de imagen más específicas como la tomografía computarizada (TC) o la angio-TC independientemente de la zona afectada.

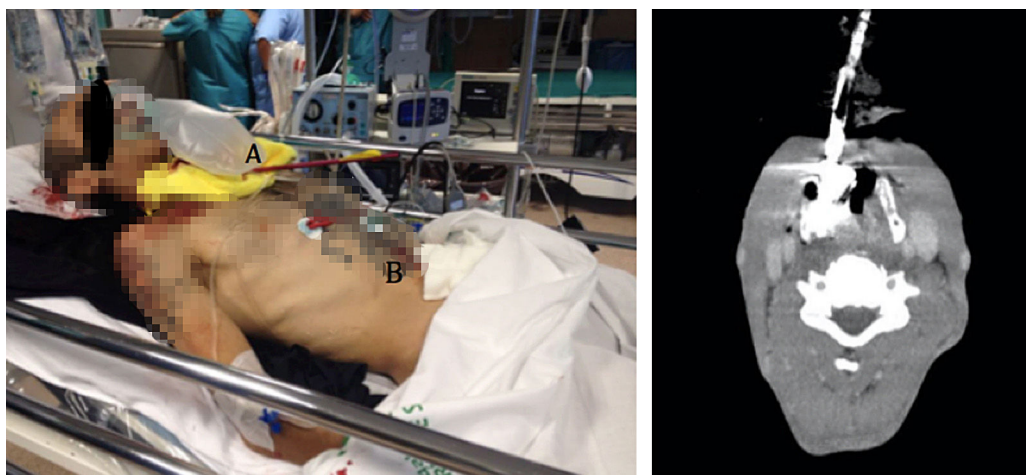
Presentamos el caso de un varón de 46 años con esquizofrenia, que fue trasladado al servicio de urgencias tras un intento autolítico. Las principales lesiones que presentó son: herida por flecha en región cervical y herida por arma blanca en epigastrio (fig. 1). En la atención inicial del paciente se canaliza una vía periférica y se inicia reanimación con 500 cc de suero salino fisiológico durante el traslado. A su llegada se encontraba consciente y orientado, con un índice

de Glasgow de 14, eupneico y saturando al 97%, tensión arterial de 120/90 mmHg y frecuencia cardíaca de 90 lpm. Presentaba herida por flecha, que aún continuaba clavada en la región cervical anterior, con sangrado escaso y crepitación a la palpación, y herida penetrante en epigastrio de 2 cm producida por arma blanca sin evisceración. En el tórax no se apreciaron lesiones y a la exploración no reveló ninguna alteración. En abdomen destacan signos de peritonismo.

La analítica no muestra alteraciones salvo 14.800 leucocitos/mm<sup>3</sup> con un porcentaje de neutrófilos del 72% y hemoglobina de 11,3 g/dl.

Dada la estabilidad hemodinámica del paciente, se decidió la realización de una TC cérvico-toraco-abdominal con contraste intravenoso, que mostró la punta del proyectil metálico alojada en vía aérea (fig. 1), sin lesión de vasos cervicales. En abdomen, destacaban burbujas de neumoperitoneo, y moderada cantidad de líquido libre denso en gotiera parietocólica izquierda e interasas.

Se decidió la intervención quirúrgica estableciendo, en quirófano, una vía aérea definitiva mediante intubación endotraqueal. Tras esto, se procedió a retirar la flecha de la región cervical con control carotídeo y yugular, descartando lesiones a dicho nivel. Una vez excluido el sangrado de grandes vasos cervicales, se procedió a la tutorización de la lesión de la vía aérea originada por la punta de la flecha en el segundo anillo traqueal, con una cánula no



**Figura 1** A la izquierda: paciente a su llegada. Se observa punta de flecha alojada en la región cervical (A) y punto de entrada de la herida en epigastrio (B). A la derecha: corte transversal de la tomografía computarizada, donde se evidencia el proyectil impactado en la vía aérea.

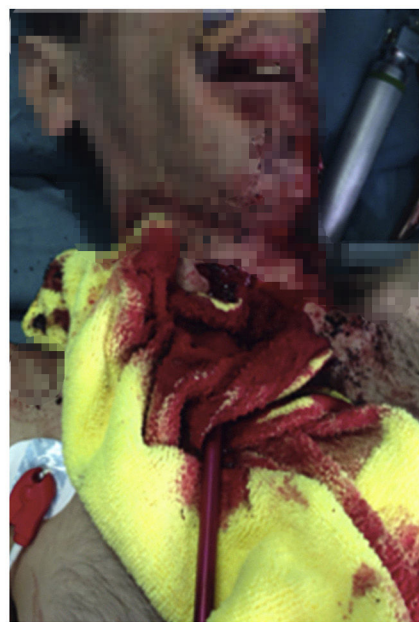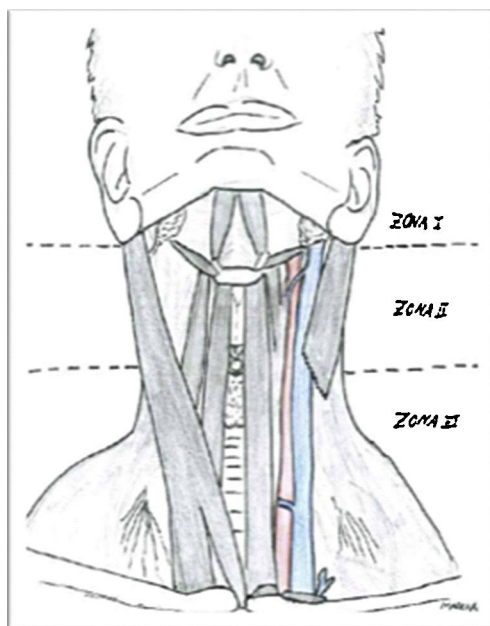
fenestrada del número 8 FR. Simultáneamente, se realizó laparotomía exploradora evidenciando un discreto hemo-peritoneo con sangrado de la arteria gastroepiloica que se ligó en ambos extremos, sin otros hallazgos. Tras la cirugía, el paciente fue trasladado a cuidados intensivos donde se recuperó de la intervención quirúrgica sin incidencias, al 6.º día posquirúrgico fue decanulado siendo alta al día siguiente.

Para la exposición del caso clínico y la publicación de imágenes relacionadas con el caso, se ha solicitado el consentimiento informado.

La evaluación y el tratamiento de los pacientes hemodinámicamente estables con lesiones cervicales penetrantes ha evolucionado ostensiblemente en los últimos años. El algoritmo inicial que dividía el cuello en 3 zonas, e indicaba (fig. 2), de forma mandatoria, endoscopia y angiografía

a pacientes con lesiones en zonas I y III, y exploración quirúrgica en lesiones en zona II, fue conocido como «enfoque selectivo» y ha permanecido vigente durante años<sup>1</sup>. Poco a poco, aparecen estudios que sugieren que los pacientes sin signos claros de daño vascular o visceral pueden beneficiarse de una estrategia observacional<sup>2</sup>. Así, el manejo selectivo de las lesiones en zona II ha ido imponiéndose como manejo habitual en pacientes asintomáticos<sup>3</sup>.

Aunque en el momento actual no existe evidencia suficiente, existen varios estudios que abogan por el manejo de este tipo de pacientes con protocolos bien fundados como el método Advanced Trauma Life Support (ATLS), que ha demostrado reducir la mortalidad evitable o potencialmente prevenible de estos pacientes en el entorno hospitalario<sup>4</sup>.



**Figura 2** Esquema de las zonas en las que se divide la zona de la región cervical y fotografía de la región cervical del paciente evidenciándose la lesión por punta de flecha en zona II.

En caso de lesión cervical, la primera valoración debe incluir el compromiso actual o potencial de la vía aérea. Si existe compromiso o compromiso potencial, la primera actuación debe ser el control definitivo de la misma. En este caso, dado el riesgo potencial que presentaba la vía aérea, el momento más oportuno para instaurar una vía aérea definitiva habría sido antes de la realización de la TC, con el apoyo de un dispositivo de videoscopia, ya que la vía aérea podría haberse visto comprometida de forma súbita durante el traslado o realización de la misma, ya que la flecha podría encontrarse alojada en la propia vía aérea. En este caso, dado que el paciente no presentaba disnea, estaba consciente, y teniendo en cuenta la facilidad en nuestro medio para practicar una TC urgente de forma rápida, se realizó una TC cérvico-toraco-abdominal con contraste endovascular. Esta circunstancia es excepcional y habitualmente el manejo recomendado exige el control definitivo inicial de la vía aérea.

La TC informó de que el extremo metálico del proyectil se encontraba alojado en la vía aérea, dato fundamental para la planificación quirúrgica.

Respecto al control hemorrágico, en primer lugar, se realizó la exploración quirúrgica de la región cervical, que descartó lesión de grandes vasos. De forma simultánea se procedió a la laparotomía exploradora, debido a la evidencia de líquido libre peritoneal en la TC. Una vez resuelta la hemorragia intraabdominal, se reparó la lesión traqueal. Este abordaje es discutible, ya que, ante la sospecha de hemorragia abdominal, la primera maniobra de control de sangrado debió ser la laparotomía exploradora. Sin embargo, la exploración cervical para descartar lesión de grandes vasos, también debe ser contemplada, debido a que un gran número de lesiones cervicales que afectan a estructuras vasculares pasan desapercibidas en pruebas de imagen<sup>5</sup>.

En conclusión, ante lesiones cervicales penetrantes, es vital la garantía de la vía aérea, asegurándola, aunque el compromiso de la misma sea potencial. Una vez asegurada la vía aérea y comprobado que no existen problemas de ventilación, si existe sospecha o certeza de sangrado, es mandatorio el control inmediato de la hemorragia.

Protocolos bien estructurados, como el método ATLS, proporcionan algoritmos que nos ayudan al manejo del paciente con múltiples lesiones traumáticas, estableciendo un orden de actuación ante el paciente politraumatizado.

## Financiación

No se requirió financiación alguna para realizar este proyecto.

## Autorías

Virginia Durán y Juan José Segura: siguieron el caso, realizaron la búsqueda bibliográfica y dieron forma al manuscrito.

Francisco López y Juan José Segura: realizaron la cirugía y el seguimiento del paciente.

Amando Marchal y Juan José Segura: contribuyeron en aspectos de diseño y conceptos.

Juan José Segura, Felipe Pareja y Francisco López: realizaron una revisión crítica del artículo aportando sus conocimientos.

Todos los autores dieron su aprobación a la versión final del artículo.

## Bibliografía

1. Brywczyński JJ, Barrett TW, Lyon JA, Cotton BA. Management of penetrating neck injury in the emergency department: A structured literature review. *Emerg Med J*. 2008;25:711–5.
2. Shiroff AM, Gale SC, Martin ND, Marchalik D, Petrov D, Ahmed HM, et al. Penetrating neck trauma: A review of management strategies and discussion of the “No Zone” approach. *Am Surg*. 2013;79:23–9.
3. Tisherman SA, Bokhari F, Collier B, Cumming J, Ebert J, Holevar M, et al. Clinical practice guideline: penetrating zone II neck trauma. *J Trauma*. 2008;64:1392–405.
4. Navarro S, Montmany S, Rebas P, Colilles C, Palliser A. Impact of ATLS training on preventable and potentially preventable deaths. *World J Surg*. 2014;38:2273–8.
5. Asensio JA, Valenziano CP, Falcone RE, Grosh JD. Management of penetrating neck injuries. The controversy surrounding zone II injuries. *Surg Clin North Am*. 1991;71:267–96.

V. Muñoz-Cruzado<sup>b,\*</sup>, J.J. Segura-Sampedro<sup>a</sup>,  
A. Marchal Santiago<sup>b</sup>, F. López Bernal<sup>b</sup>,  
F. Pareja Ciuró<sup>b</sup> y F.J. Padillo Ruiz<sup>b</sup>

<sup>a</sup> *Unidad de Cirugía General y Digestiva, Hospital Universitario Son Espases, Palma de Mallorca, España*

<sup>b</sup> *Unidad de Cirugía General y Digestiva, Hospital Universitario Virgen del Rocío, Sevilla, España*

\* Autor para correspondencia.

Correo electrónico: [virginia.dm.87@gmail.com](mailto:virginia.dm.87@gmail.com)  
(V. Muñoz-Cruzado).

<http://dx.doi.org/10.1016/j.medin.2016.06.010>  
0210-5691/

© 2016 Elsevier España, S.L.U. y SEMICYUC. Todos los derechos reservados.