



## IMÁGENES EN MEDICINA INTENSIVA

# Fístula arteriovenosa traumática de la arteria vertebral

## Traumatic arteriovenous fistula of the vertebral artery



L.J. Terceros-Almanza<sup>a,\*</sup>, H. Domínguez-Aguado<sup>a</sup> y F. Pizarro-Rodríguez<sup>b</sup>

<sup>a</sup> Unidad de Trauma y Emergencias, Servicio de Medicina Intensiva, Hospital Universitario 12 de Octubre, Madrid, España

<sup>b</sup> Servicio de Radiología, Hospital Universitario 12 de Octubre, Madrid, España

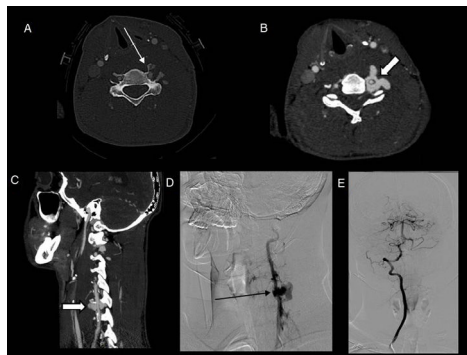


Figura 1

Paciente varón de 25 años que sufre una precipitación de 6 m secundaria a accidente de moto (motocross) con impacto directo del manillar en la región cervical izquierda. Al ingreso el paciente refiere dolor a nivel cervical y en el examen físico se evidencia un hematoma en la región cervical izquierda. A nivel neurológico no se evidencia focalidad neurológica (función sensitiva y motora del miembro superior izquierdo conservada). Dada la estabilidad clínica se realiza angio-TC urgente de troncos supraaórticos. En la ventana ósea se aprecian fracturas a nivel de los agujeros vertebrales izquierdos desde C4 a C7 (fig. 1A, flecha blanca fina). A nivel de C5, asociadas a las fracturas vertebrales, se observan estructuras venosas paraespinales ingurgitadas y con relleno precoz de contraste (fig. 1B y C, flechas gruesas blancas), hallazgos compatibles con fístula vertebrovertebral. En la arteriografía de troncos supraaórticos (fig. 1D) se objetiva una fístula vertebrovertebral izquierda (flecha negra fina). La arteria vertebral derecha compensaba el déficit de flujo de la arteria vertebral contralateral, explicando el estado asintomático del paciente (fig. 1E).

## Agradecimientos

A la Unidad de Trauma y Emergencias del Servicio de Medicina Intensiva.

\* Autor para correspondencia.

Correo electrónico: [luchoter000@hotmail.com](mailto:luchoter000@hotmail.com) (L.J. Terceros-Almanza).