



## CARTAS CIENTÍFICAS

### Tormenta arrítmica resuelta tras angioplastia y ablación bajo soporte con oxigenación de membrana extracorpórea venoarterial



### Arrhythmic storm solved with ExtraCorporeal Membrane Oxygenation and consecutive percutaneous coronary intervention and ventricular tachycardia ablation

Sr. Editor:

La tormenta arrítmica debida a taquicardia ventricular monomórfica sostenida (TVMS) es una situación de riesgo vital, en la cual la ablación con catéter es clave en el tratamiento, especialmente en presencia de escara<sup>1,2</sup>. Asimismo, es recomendable evaluar la presencia de isquemia coronaria y corregirla<sup>2</sup>. Pero ninguno de estos procedimientos está exento de riesgo, especialmente en presencia de inestabilidad hemodinámica o importante disfunción ventricular. A continuación presentamos un ejemplo de la utilidad de la ECMO en este escenario.

Un varón de 70 años acudió al Servicio de Urgencias de nuestro centro tras haber presentado 3 descargas de su desfibrilador automático implantable. Presentaba antecedentes de diabetes e hipertensión arterial. Además, 10 años antes había presentado una TVMS, con una fracción de eyección del ventrículo izquierdo de 30%, oclusión crónica de la arteria coronaria derecha y circunfleja con ausencia de viabilidad en dichos territorios según tomografía por emisión de fotón único, por lo que se implantó un desfibrilador automático implantable y se pautó amiodarona.

El paciente fue ingresado en la Unidad de Cuidados Cardiológicos Agudos y se revisó el dispositivo, confirmando que habían sido descargas apropiadas debidas a TVMS. En la monitorización se observaron frecuentes episodios autolimitados de dichas arritmias, por lo que se inició tratamiento con procainamida en perfusión y las terapias del desfibrilador automático implantable fueron desconectadas.

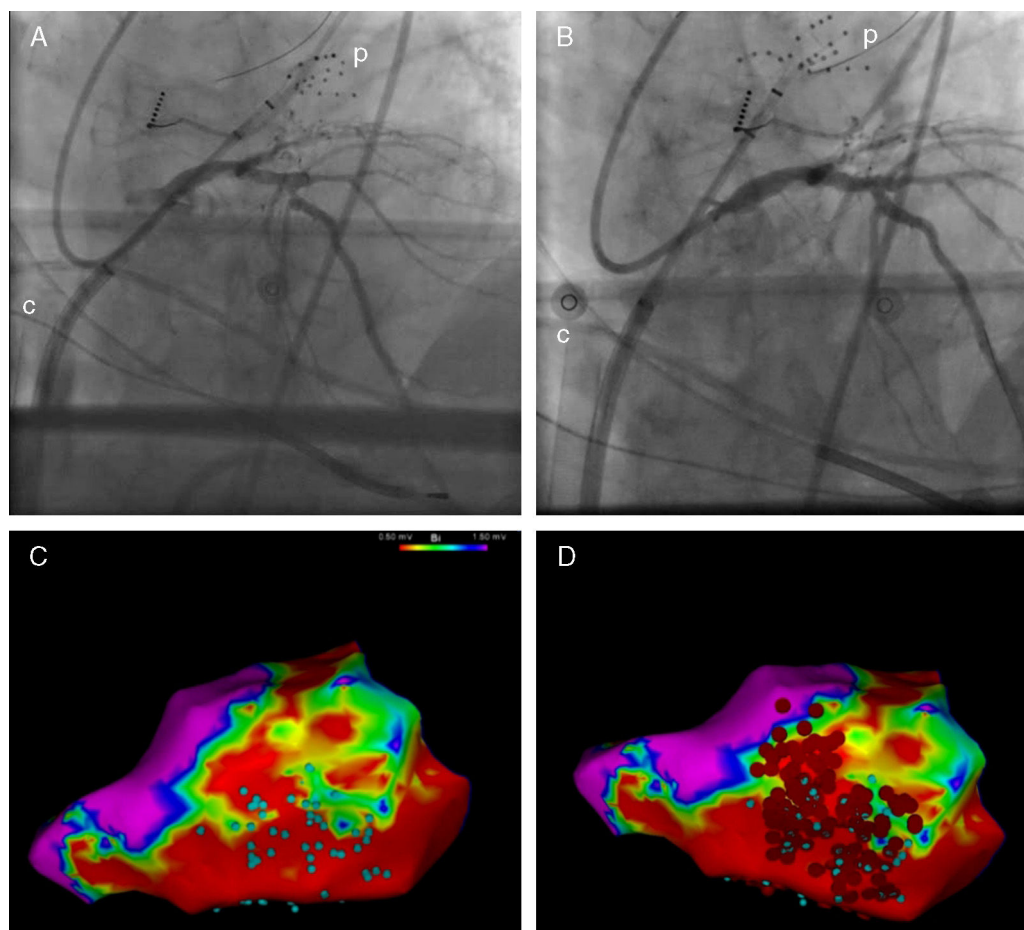
La ecocardiografía en esta ocasión mostraba una fracción de eyección del ventrículo izquierdo de un 25% y la coronariografía, una lesión severa de novo en la arteria descendente anterior proximal. Tras discutir el caso en «Heart-Team», se decidió llevar a cabo revascularización de la arteria descendente anterior y ablación de TVMS. Ambos

procedimientos conllevaban un riesgo elevado, por lo que se consideró el soporte hemodinámico con ECMO venoarterial.

La intervención fue realizada en el laboratorio de electrofisiología con intubación, sedación con propofol, analgesia con remifentanilo y relajación con cisatracurio. En primer lugar, se accedió al ventrículo izquierdo mediante punción transeptal; tras ello se administró un bolo intravenoso de heparina y se implantó ECMO de manera percutánea y vía femoral. Se utilizó un dispositivo Cardiohelp® (Maquet, Alemania), con una cánula arterial de 15F y venosa de 23F. El soporte con ECMO fue iniciado con 1,5 lpm, con la posibilidad de aumentar el flujo si fuese necesario. El paso siguiente fue tratar la estenosis de la arteria descendente anterior con un stent farmacoactivo (fig. 1A y B). Durante esta revascularización la presión arterial disminuyó y desapareció la pulsatilidad, por lo que se aumentó el flujo de la ECMO a 3 lpm para mantener una presión arterial media por encima de 60 mmHg. Esta situación persistió durante 15 min debido a aturdimiento miocárdico, tras lo que se recuperó progresivamente la pulsatilidad. A continuación se comenzó el procedimiento de ablación. Se creó un mapa endocárdico en ritmo sinusal con un catéter multielectrodo con ayuda del sistema CARTO® 3 (Biosense Webster Inc., EE. UU.). Los límites de voltaje se fijaron en 1,5 y 0,5 mV para definir escara y escara densa. Además, se identificaron dentro de la escara las áreas con electrogramas con componentes aislados o potenciales tardíos (fig. 1C). Durante la estimulación programada no se indujeron TVMS, pero sí una fibrilación ventricular que hubo de ser terminada mediante desfibrilación. De nuevo se observó tras el choque un periodo de varios minutos de hipotensión y pérdida de pulsatilidad, durante el cual se aumentó el soporte de ECMO. Finalmente, se realizó una ablación extensa de sustrato arrítmico (fig. 1D).

Al terminar el procedimiento el paciente se encontraba hemodinámicamente estable y con buena amplitud de pulso, por lo que se decidió retirar el soporte circulatorio. La decanulación se realizó en el propio laboratorio por parte del cirujano vascular, con reparación de vena y arteria femorales. La evolución posterior del paciente fue favorable, sin recurrencias de la TVMS y siendo alta a los 5 días del procedimiento.

El caso presentado refleja el beneficio que se puede obtener del soporte circulatorio en el tratamiento de la tormenta arrítmica. Este soporte puede ser necesario en caso de arritmia incesante e inestabilidad hemodinámica, así como también como apoyo a una intervención terapéutica de alto riesgo. En concreto, el paciente presentado mostraba una



**Figura 1** Fluoroscopia pre (A) y postintervencionismo coronario (B). Mapa electroanatómico de voltaje que muestra escara infero-lateral. Áreas con electrogramas con componentes aislados o potenciales tardíos (C, puntos azules) y puntos de ablación (D, puntos rojos).

c: cánula venosa de ECMO; p: catéter mapeo electrofisiológico.

anatomía coronaria de alto riesgo, con lesión significativa en el único vaso permeable, lo que ocasionaba que tanto el procedimiento de revascularización como el de ablación resultasen de muy alto riesgo.

En la actualidad están disponibles varios dispositivos de apoyo hemodinámico para la realización de procedimientos percutáneos de alto riesgo: balón de contrapulsación, TandemHeart®, Impella®, ECMO-venoarterial<sup>3</sup>. De ellos, la ECMO ofrece la ventaja de garantizar un soporte circulatorio completo y una mínima interferencia en la manipulación de los catéteres. Existe experiencia previa en el apoyo con ECMO en procedimientos de revascularización percutánea, implante de válvulas percutáneas o ablación de arritmias<sup>3-6</sup>, y se ha utilizado también en el rescate hemodinámico de la tormenta arrítmica<sup>6,7</sup>. Por otro lado, el implante de ECMO, inicialmente quirúrgico, ha evolucionado hacia la canulación percutánea, lo que la convierte en una herramienta útil y accesible en los laboratorios de hemodinámica y electrofisiología<sup>8,9</sup>.

El caso presentado ilustra las posibilidades de la ECMO en el soporte circulatorio en procedimientos percutáneos. Además, tiene la peculiaridad de que es el primero en la literatura en el que se han realizado 2 procedimientos

consecutivos (revascularización coronaria y ablación) durante un corto periodo de soporte, con la ventaja de reducir el tiempo de asistencia y de evitar una segunda canulación.

## Bibliografía

1. Arenal A, Glez-Torrecilla E, Ortiz M, Villacastin J, Fdez-Portales J, Sousa E, et al. Ablation of electrograms with an isolated, delayed component as treatment of unmappable monomorphic ventricular tachycardias in patients with structural heart disease. *J Am Coll Cardiol.* 2003;41:81-92.
2. Priori SG, Blomstrom-Lundqvist C, Mazzanti A, Blom N, Borggrefe M, Camm J, et al. 2015 ESC guidelines for the management of patients with ventricular arrhythmias and the prevention of sudden cardiac death. *Eur Heart J.* 2015;36:2793-867.
3. Naidu SS. Novel percutaneous cardiac assist devices: The science of and indications for hemodynamic support. *Circulation.* 2011;123:533-43.
4. Seco M, Forrest P, Jackson SA, Martinez G, Andvik S, Bannon PG, et al. Extracorporeal membrane oxygenation for very high-risk transcatheter aortic valve implantation. *Heart Lung Circ.* 2014;23:957-62.

5. Tsao NW, Shih CM, Yeh JS, Kao YT, Hsieh MH, Ou KL, et al. Extracorporeal membrane oxygenation-assisted primary percutaneous coronary intervention may improve survival of patients with acute myocardial infarction complicated by profound cardiogenic shock. *J Crit Care.* 2012;27, 530 e1–e11.
6. Rizkallah J, Shen S, Tischenko A, Zieroth S, Freed DH, Khadem A. Successful ablation of idiopathic left ventricular tachycardia in an adult patient during extracorporeal membrane oxygenation treatment. *Can J Cardiol.* 2013;29:174117–9.
7. Baratto F, Pappalardo F, Oloriz T, Bisceglia C, Vergara P, Silberbauer J, et al. Extracorporeal membrane oxygenation for hemodynamic support of ventricular tachycardia ablation. *Circ Arrhythm Electrophysiol.* 2016;9:e004492.
8. Díez-Villanueva P, Sousa I, Núñez A, Díez F, Elízaga J, Fernández-Avilés F. Tratamiento precoz del shock cardiogénico refractario mediante implante percutáneo de ECMO venoarterial en el laboratorio de hemodinámica. *Rev Esp Cardiol.* 2014;67:1059–61.
9. Díez-Delhoyo F, Sousa-Casasnovas I, Juárez M, Elízaga J, Martínez-Sellés M, Fernández-Avilés F. Tratamiento del infarto

agudo de miocardio con ECMO: más allá del balón de contrapulsación. *Med Intensiva.* 2016;40:518–20.

I. Sousa-Casasnovas\*, P. Ávila-Alonso, M. Juárez-Fernández, F. Díez-Delhoyo, M. Martínez-Sellés y F. Fernández-Avilés

*Servicio de Cardiología, Hospital General Universitario Gregorio Marañón, Madrid, España*

\* Autor para correspondencia.

Correo electrónico: [iagosousa@yahoo.es](mailto:iagosousa@yahoo.es)

(I. Sousa-Casasnovas).

<https://doi.org/10.1016/j.medin.2017.05.004>  
0210-5691/

© 2017 Elsevier España, S.L.U. y SEMICYUC. Todos los derechos reservados.

## Síndrome de Kounis o infarto alérgico: una entidad desconocida



### Kounis syndrome or allergic infarction: a relatively unknown entity

Sr. Editor:

El síndrome de Kounis (SK) o infarto alérgico fue descrito en 1991 como la aparición simultánea de síndromes coronarios agudos (SCA) y reacciones alérgicas anafilácticas. Su incidencia es desconocida, ya que la mayoría de la información procede de pequeñas series<sup>1-10</sup>. En cuanto a su etiología, se han descrito múltiples desencadenantes, como fármacos o alimentos<sup>3</sup>.

Realizamos un estudio retrospectivo en el que se incluye a todos los pacientes que ingresaron en una Unidad de Críticos (incluyendo tanto la Unidad de Cuidados Intensivos Polivalente como la Unidad Coronaria) debido a una reacción anafiláctica durante el período 2007-2015 (un total de 11.780 ingresos). Dicho estudio recibió la aprobación del Comité de Ética de la Investigación del centro. El objetivo es conocer la incidencia, características, manejo y evolución del SK.

Se incluyó a 20 pacientes, de los cuales 9 (45%) presentaron infarto alérgico (tabla 1), lo cual supone una incidencia de 6 casos por cada 1.000 ingresos-año. La mediana de edad fue de 63 años (rango 59-77). El 66,7% de los casos presentaba algún factor de riesgo cardiovascular aunque solo un paciente tenía antecedentes de SCA. Todos los casos se manifestaron con elevación del ST: el territorio inferior fue el más frecuentemente afectado, seguido del anterior o de la afectación simultánea de ambos territorios. Ninguno de los pacientes de nuestra serie fue tratado con trombólisis. Un 77% presentó elevación de marcadores de daño miocárdico (troponina T ultrasensible [TnTUs normal 0-14 pg/mL] y creatinfosfocinasa [CK normal 26-140 UI/L]) y destacó una

elevación más marcada de TnTUs (mediana 133, rango 10-567) que de CK (mediana 96, rango 35-859). Solo 2 pacientes (casos 7 y 9) presentaron disfunción ventricular, uno de ellos en contexto de síndrome de Tako-Tsubo, y sin que esta estuviera relacionada con oclusión coronaria aguda, que también apareció en 2 casos. En los casos con disfunción ventricular, esta se normalizó en el seguimiento. En un seguimiento medio de  $39,7 \pm 28,6$  meses no se produjo ningún fallecimiento ni eventos cardiovasculares mayores.

Aplicando las pruebas de t de Student para la comparación de medias o de chi-cuadrado para la comparación de proporciones, a pesar de la limitación secundaria al número de pacientes y tras comprobar el ajuste a una distribución normal con el test de Kolmogorov-Smirnov, se realizó un análisis comparativo con la reacción anafiláctica sin infarto alérgico. No existieron diferencias significativas salvo en la edad: eran más jóvenes aquellos sin SK y en el tratamiento con adrenalina, que se usó de forma más frecuente en estos últimos (tabla 2).

El inicio súbito de dolor torácico acompañado de síntomas alérgicos debe despertar la sospecha de SK y, en nuestra serie, un porcentaje considerable de los pacientes con shock anafiláctico que ingresaron en una Unidad de Críticos presentó un cuadro compatible con infarto alérgico.

Existen 3 tipos de SK que se ven representados en nuestra serie. El tipo I tiene lugar en pacientes sin enfermedad coronaria en los que el mecanismo más probable es un fenómeno vasoespástico o de afectación microvascular<sup>2</sup>. En el tipo II se postula enfermedad ateromatosa preexistente y erosión o rotura aguda de placa inducida por la liberación de mediadores de anafilaxia<sup>1-6</sup>. Por último, el tipo III se describe con relación a la trombosis de un stent previamente implantado<sup>5</sup>.

Frecuentemente, el ECG muestra, como ocurre en nuestra serie, ascenso del ST en derivaciones inferiores y anteriores<sup>2,8</sup> y es clave para el diagnóstico y para establecer una relación causa-efecto con el posible desencadenante. A