



## IMÁGENES EN MEDICINA INTENSIVA

### Ecografía torácica para guiar maniobras de reclutamiento pulmonar



### Chest ultrasound for guiding lung recruitment maneuvers

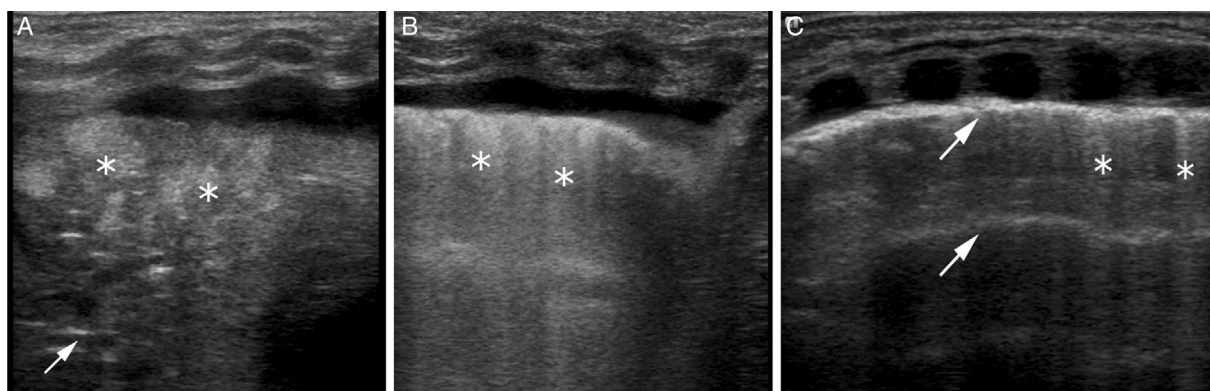
B. del Rey Hurtado de Mendoza<sup>a</sup>, J. Sanchez-de-Toledo<sup>b,c</sup> y J. Rodríguez-Fanjul<sup>a,\*</sup>

<sup>a</sup> Servicio de Neonatología, BCNatal, Sant Joan de Déu-Hospital Clínic, Barcelona, España

<sup>b</sup> Servicio de Cardiología Pediátrica, Sant Joan de Déu-Hospital Clínic, Barcelona, España

<sup>c</sup> Critical Care Medicine Department, University of Pittsburgh, Pittsburgh, Pensilvania, Estados Unidos

Neonato afecto de hernia diafragmática congénita izquierda que requiere tratamiento con oxigenación por membrana extracorpórea (ECMO) veno-venosa por crisis de hipertensión pulmonar. Presenta a las 48 h de tratamiento en ECMO empeoramiento de parámetros respiratorios objetivándose atelectasia del pulmón izquierdo (fig. 1A) que se resuelve exitosamente mediante maniobras de reclutamiento alveolar guiadas por ecografía torácica a pie de cama del paciente (fig. 1B y C).



**Figura 1** Ecografías torácicas del pulmón izquierdo. A) Área de consolidación que muestra pulmón hepatizado con broncograma aéreo observándose líneas hiperecogénicas paralelas a la pleura en el área consolidada (flecha) y broncograma líquido con zonas hipoeicoicas en el área consolidada (asterisco), ausencia de líneas A y refuerzo pleural con derrame pleural que corresponde con patrón de atelectasia. Parámetros respiratorios VAFO: MAP 12, amplitud 40 y frecuencia 9. B) Abundantes líneas B coalescentes (asterisco), que indican apertura de atelectasia con presencia de edema pulmonar. Refuerzo de la ecogenicidad pleural y derrame pleural. Aumento de parámetros respiratorios a MAP: 15, amplitud 50 y frecuencia 8. C) Pulmón reclutado, con parénquima normal; presencia de líneas A (flecha) y escasas líneas B (asterisco). Aumento de parámetros respiratorios a MAP: 18, amplitud 55 y frecuencia 8.

\* Autor para correspondencia.

Correo electrónico: [jrodriguezf@hsjdbcn.org](mailto:jrodriguezf@hsjdbcn.org) (J. Rodríguez-Fanjul).