



## IMÁGENES EN MEDICINA INTENSIVA

### Embolia grasa cerebral masiva tardía secundaria a politraumatismo grave

### Delayed massive cerebral fat embolism secondary to severe polytrauma

J. Romero-Imbroda<sup>a,\*</sup>, C. Martínez-Agudiez<sup>b</sup> y S. Villanueva-Serrano<sup>c</sup>



<sup>a</sup> Servicio de Neurología, Hospital Comarcal de Melilla, Melilla, España

<sup>b</sup> Servicio de Urgencias, Hospital Comarcal de Melilla, Melilla, España

<sup>c</sup> Servicio de Medicina Intensiva, Hospital Comarcal de Melilla, Melilla, España

Disponible en Internet el 25 de agosto de 2017

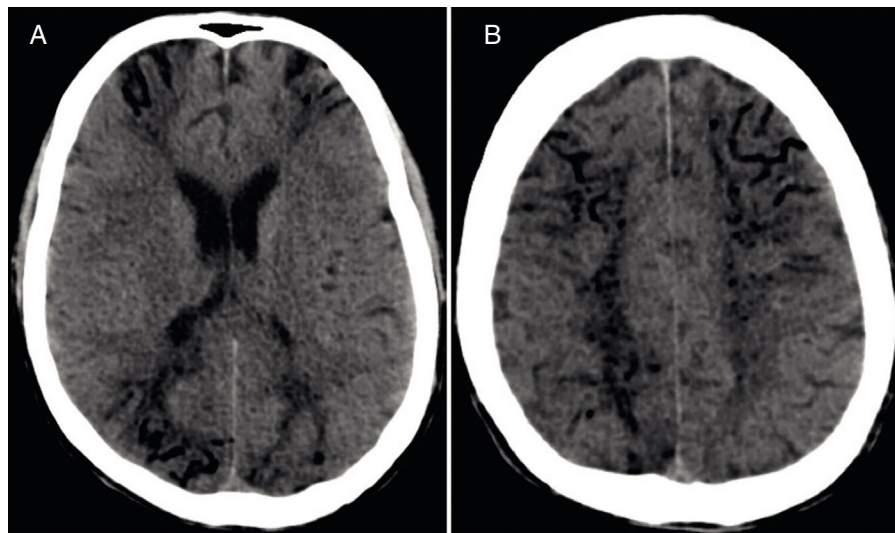


Figura 1

Varón de 44 años que experimentó un politraumatismo por accidente de tráfico con múltiples lesiones: rotura esplénica, hemo-neumotórax izquierdo, fractura abierta de codo izquierdo y fractura escapular izquierda. Fue necesaria la realización de una esplenectomía y una reducción abierta de la fractura de la articulación humerocubital, con una buena evolución posterior.

Tras 15 días de ingreso presentó un estatus epiléptico convulsivo que requirió sedación y soporte vital avanzado para su estabilización. La TC cerebral mostró múltiples imágenes serpiginosas hipodensas perpendiculares a la corteza, proyectadas desde las astas frontales y occipitales de los ventrículos laterales (fig. 1 A), afectando de manera simétrica a los lóbulos frontales, parietales y occipitales (fig. 1 B). El resultado del análisis del nivel de radiodensidad fue de  $-70$  unidades Hounsfield, compatibles con densidad grasa. El diagnóstico fue de síndrome de embolia grasa cerebral masiva. Hubo progresión y deterioro a edema cerebral, muerte encefálica y posterior fallecimiento.

\* Autor para correspondencia.

Correo electrónico: [jesusromeroimbroda@me.com](mailto:jesusromeroimbroda@me.com) (J. Romero-Imbroda).

<https://doi.org/10.1016/j.medin.2017.07.005>

0210-5691/© 2017 Elsevier España, S.L.U. y SEMICYUC. Todos los derechos reservados.