



IMÁGENES EN MEDICINA INTENSIVA

Edema pulmonar *ex vacuo* tras drenaje de neumotórax

Pulmonary edema *ex vacuo* after drainage of pneumothorax



E. Chicote Álvarez*, M. Arlabán Carpintero y A. González-Castro

Servicio de Medicina Intensiva, Hospital Universitario Marqués de Valdecilla, Santander, Cantabria, España

Disponible en Internet el 14 de noviembre de 2017

Paciente de 72 años, con antecedentes personales de síndrome de apnea-hipopnea del sueño, en tratamiento con presión positiva continua (CPAP) nocturna, que acude a urgencias por disnea progresiva y dolor torácico coincidiendo con un esfuerzo desde hace 7 días. Se realizó radiografía de tórax, objetivándose neumotórax izquierdo (fig. 1A). Se colocó tubo torácico anterior, conectado a aspiración negativa a -25 cm de H_2O desde el momento de su inserción, con salida de abundante aire. Posteriormente, el paciente comenzó con mayor trabajo respiratorio. En radiografía se observó reexpansión pulmonar, con edema que ocupa la totalidad del pulmón izquierdo (fig. 1B). Ingresó en unidad de cuidados intensivos (UCI), iniciándose tratamiento con oxigenoterapia nasal de alto flujo (OAF). La evolución fue favorable, retirándose la OAF, mejorando la placa y siendo alta de UCI a los 8 días. El edema pulmonar por reexpansión tras drenaje de neumotórax es una complicación infrecuente. Su aparición se ve favorecida por la aplicación de aspiración elevada desde el momento de inserción del tubo de drenaje, por tanto, debe evitarse el uso de aspiración negativa desde un primer momento tras la colocación del tubo torácico, en especial en el neumotórax a tensión. El tratamiento es principalmente de soporte, tanto respiratorio con oxigenoterapia y valorando el uso de presión positiva al final de la espiración (PEEP) como hemodinámico.

* Autor para correspondencia.

Correo electrónico: chicotelogro@hotmail.com (E. Chicote Álvarez).

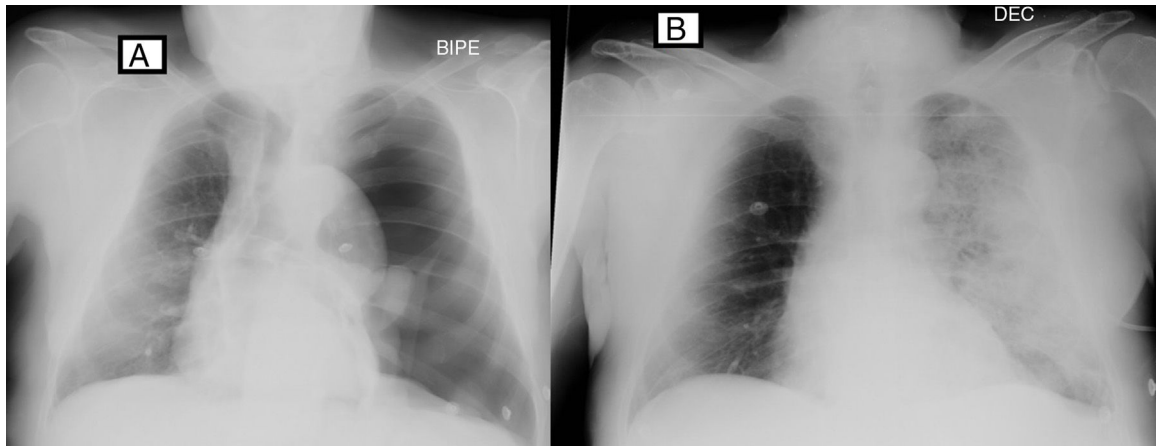


Figura 1