



## IMAGEN EN MEDICINA INTENSIVA

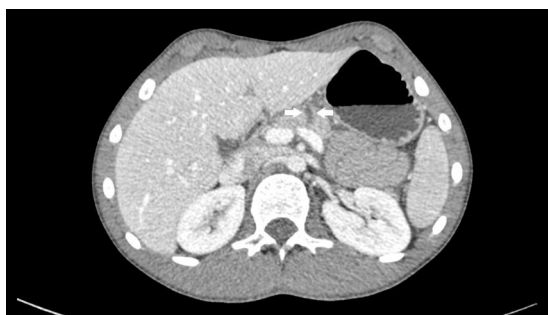# Rotura pancreática completa secundaria a traumatismo abdominal cerrado

## Complete rupture of the pancreas due to blunt abdominal trauma

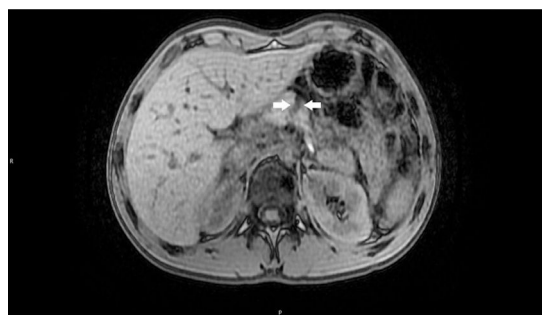
P. Moya-Espinosa, M. Mateos-Rodriguez y J. Pérez-Vacas\*

Unidad de Cuidados Intensivos, Hospital Costa del Sol, Marbella, Málaga, España

Disponible en Internet el 16 de diciembre de 2017



**Figura 1** TAC. Las flechas indican el lugar de la rotura.



**Figura 2** Resonancia. Las flechas indican el lugar de la rotura.

Varón de 15 años que sufre traumatismo abdominal cerrado. A las 12 h acude a urgencias por dolor abdominal difuso que no cede con analgésicos habituales. En urgencias destaca su buen estado general, constantes normales, y en analítica se objetiva nivel de amilasa de 3.005 U/l (20-100 U/l). Se realiza entonces ecografía abdominal que demuestra la presencia de abundante líquido libre en Douglas, por lo que se decide ampliar estudio con CT abdominal con contraste que evidencia rotura pancreática completa a nivel de cuerpo (**fig. 1**). Se manejó inicialmente de manera conservadora bajo vigilancia intensiva en la UCI, se realizó resonancia magnética que confirmó rotura completa (**fig. 2**). Pese a ello se decidió continuar manejo conservador dada la estabilidad completa y constante. Evolucionó favorablemente, ecografía a los 7 días con práctica desaparición de líquido libre, dado de alta a los 8 días del ingreso, asintomático y sin complicaciones asociadas.

\* Autor para correspondencia.

Correo electrónico: [jonathanperezvacas@gmail.com](mailto:jonathanperezvacas@gmail.com) (J. Pérez-Vacas).