



## IMÁGENES EN MEDICINA INTENSIVA

### Hematoma subdural de repetición

### Recurrent subdural hematoma



J. Sánchez Arguiano\*, M. Arlabán Carpintero e Y. Peñasco Martín

Servicio de Medicina Intensiva, Hospital Universitario Marqués de Valdecilla, Santander, Cantabria, España

Disponible en Internet el 11 de junio de 2018

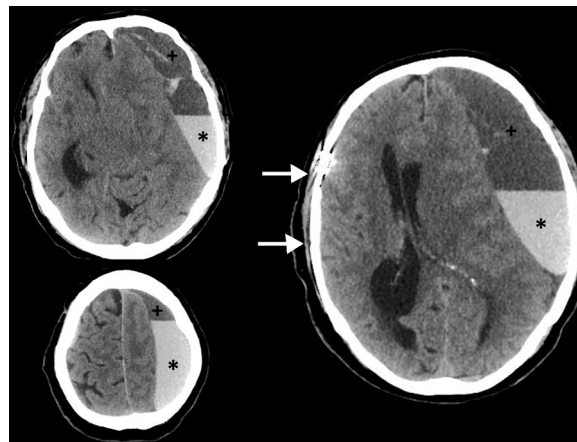


Figura 1

Varón de 66 años remitido desde un centro de crónicos por deterioro del nivel de conciencia estimado por Glasgow Coma Scale con un valor de 9 puntos, de forma espontánea. Como antecedentes relevantes había presentado hacía 3 meses un hematoma subdural agudo derecho tras una caída accidental del cual se intervino (fig. 1, flechas, craniectomía antigua) quedando con leves secuelas motoras de las cuales se recuperaba en dicho centro; durante ese ingreso se diagnosticó además de un hematoma subdural crónico izquierdo. Se realiza una nueva TAC donde se objetiva un nivel hiperintenso (fig. 1, asterisco) en antigua zona de hematoma crónico (fig. 1, símbolo +) sugerente de sangrado agudo espontáneo con importante efecto expansivo, es intervenido de urgencia y posteriormente queda ingresado en la unidad de cuidados intensivos. Se trata por tanto de un paciente con hematomas subdurales de repetición, sin malformaciones asociadas, antecedentes de hemopatías y/u otros factores predisponentes.

\* Autor para correspondencia.

Correos electrónicos: o414@humv.es, mjuncalsar@gmail.com (J. Sánchez Arguiano).