



ORIGINAL

Minigammacámara portátil para el diagnóstico de muerte encefálica



J. Moya Sánchez^{a,*}, M. Royo-Villanova Reparaz^a, A. Andreu Ruiz^a,
T. Ros Argente del Castillo^a, S. Sánchez Cámara^a, J.H. de Gea García^a,
E. Andreu Soler^a, D. Pérez Martínez^a, M.P. Olmo Sánchez^a, C. Llamas Lázaro^a,
R.H. Reyes Marlés^b y R. Jara Rubio^a

^a Servicio de Medicina Intensiva, Hospital Clínico Universitario Virgen de la Arrixaca, El Palmar, Murcia, España

^b Servicio de Medicina Nuclear, Hospital Clínico Universitario Virgen de la Arrixaca, El Palmar, Murcia, España

Recibido el 5 de abril de 2018; aceptado el 28 de julio de 2018

Disponible en Internet el 27 de septiembre de 2018

PALABRAS CLAVE

Minigammacámara portátil;
Muerte encefálica;
Doppler transcraneal

Resumen

Objetivo: Evaluar la factibilidad del empleo de la minigammacámara portátil Sentinella[®], para el diagnóstico de muerte encefálica (ME).

Diseño: Estudio observacional, prospectivo, de factibilidad.

Ámbito: Unidad de cuidados intensivos de un hospital de tercer nivel.

Pacientes: Desde enero a diciembre de 2017 se registraron de forma consecutiva los pacientes mayores de edad que tras su ingreso en unidad de cuidados intensivos fueron diagnosticados de ME según criterios clínicos.

Intervenciones: El procedimiento se realizó a la cabecera del paciente tras la administración intravenosa de tecnecio 99 metaestable-hexametil-propilen-amino-oxima. La ausencia de perfusión a nivel de hemisferios cerebrales y fosa posterior se describía como patrón compatible con ME. Se correlacionó el diagnóstico con doppler transcraneal y/o electroencefalograma.

Resultados: Cincuenta y seis pacientes presentaron exploración física compatible con ME. Un 66,1% fueron hombres con una mediana de edad de 60 (RIQ: 51-72) años. La causa más frecuente que precipitó la ME fue el ictus hemorrágico en el 48,2% (27) seguido por traumatismo craneoencefálico grave en el 30,4% (17), ictus isquémico en el 10,7% (6) y encefalopatía anóxica tras parada cardiorrespiratoria en el 7,1% (4). En todos los casos se realizó el diagnóstico clínico de ME y posteriormente una gammagrafía portátil que confirmó dicho diagnóstico en el 100% de los pacientes. Se contrastó el resultado con doppler transcraneal en 46 de ellos que confirmaba la presencia de reverberación diastólica y/o picos sistólicos. En 10 casos se registró el electroencefalograma, con aparición de silencio eléctrico, debido a la ausencia de ventana acústica en el doppler transcraneal.

* Autor para correspondencia.

Correo electrónico: jose.moya0185@gmail.com (J. Moya Sánchez).

KEYWORDS

Portable
gamma-camera;
Brain death;
Transcranial doppler

Conclusiones: El uso de minigammacámara portátil puede resultar una herramienta útil y factible para el diagnóstico de ME.

© 2018 Elsevier España, S.L.U. y SEMICYUC. Todos los derechos reservados.

Portable gamma-camera for the diagnosis of brain death diagnosis**Abstract**

Objective: To evaluate the feasibility of using the Sentinella® portable gamma-camera for the diagnosis of brain death (BD).

Design: A prospective, observational feasibility study was carried out.

Setting: Intensive Care Unit of a third level hospital.

Patients: Consecutive recording was made of the adults diagnosed with brain death based on clinical criteria following admission to the Intensive Care Unit in the period from January to December 2017.

Interventions: The procedure was performed at the patient bedside with the intravenous administration of technetium 99 metastable hexamethylpropylene amine oxime. The absence of perfusion in the cerebral hemispheres and brainstem was described as a pattern consistent with BD. The diagnosis was correlated to the transcranial Doppler and / or electroencephalographic findings.

Results: A total of 66.1% of the patients were men with an average age of 60 years [IQR: 51-72]. The most frequent causes resulting in BD were hemorrhagic stroke (48.2%, n=27), followed by traumatic brain injury (30.4%, n=17), ischemic stroke (10.7%, n=6) and post-cardiac arrest anoxic encephalopathy (7.1%, n=4). A clinical diagnosis of BD was made in all cases, and the portable gamma-camera confirmed the diagnosis in 100% of the patients with a pattern characterized by the absence of brain perfusion. In addition, the results were compared with the transcranial Doppler findings in 46 patients, confirming the presence of diastolic reverberation and / or systolic peaks. The electroencephalographic tracing was obtained in 10 cases, with the appearance of electrical silence, due to the absence of an acoustic window in the transcranial Doppler study.

Conclusions: A portable gamma-camera could be a useful and feasible tool for the diagnosis of BD.

© 2018 Elsevier España, S.L.U. y SEMICYUC. All rights reserved.

Introducción

El diagnóstico de muerte encefálica (ME), entendido como cese irreversible de todas las funciones encefálicas, equivale en la práctica clínica al fallecimiento del individuo y por tanto exige una responsabilidad y una sistemática en la exploración que le confieran una certeza diagnóstica sin margen de error¹⁻³. El rigor de una exploración metódica se detalla en las guías de práctica clínica⁴ y se regula en España por el RD 1723 de 28 de diciembre de 2012⁵. La norma vigente exige la realización de 2 exploraciones clínicas completas separadas por un periodo de tiempo variable, o una única exploración, acompañada de una prueba complementaria⁶ con el objetivo de que la duración del proceso diagnóstico resulte tan corta como sea posible, y de esta manera, evitar el deterioro de los órganos, una parada cardíaca inesperada y/o el agotamiento de los familiares⁷.

Las pruebas complementarias se dividen en aquellas que evalúan la función del encéfalo (electroencefalograma [EEG] y potenciales evocados)^{8,9} y otras que miden su flujo sanguíneo¹⁰⁻¹⁹, mediante la determinación de su circulación vascular y/o de su perfusión tisular (arteriografía,

angiorresonancia, angio-TC, gammagrafía y doppler transcraneal [DTC]).

Desde el punto de vista fisiopatológico, la ausencia de flujo sanguíneo intracraneal junto con una exploración clínica compatible representa la ME. Por el contrario, en determinadas circunstancias que impiden que la presión intracraneal supere a la sistémica (craneotomías amplias, derivaciones ventriculares, grandes traumas de la bóveda craneal) algunos pacientes en ME pueden conservar una cantidad variable de circulación sanguínea intracraneal, si bien ineficaz para su función y metabolismo²⁰⁻²². En este mismo sentido, ciertas situaciones como la sedación profunda, la hipotermia o algunas intoxicaciones, pueden derivar en ausencia reversible de la actividad neuronal determinada por las pruebas funcionales²³⁻²⁵.

Entre las características ideales que debe presentar un test diagnóstico se incluyen²⁶: objetividad y fiabilidad, un alto valor predictivo positivo, gran disponibilidad, bajo coste, reducida invasividad y breve lapso de ejecución para minimizar los tiempos. Otros factores también importantes en caso de ME serían la ausencia de efectos secundarios relevantes en el paciente o sus órganos y no resultar

Tabla 1 Características de las pruebas instrumentales utilizadas en el diagnóstico de muerte encefálica

Prueba instrumental	EEG	PPEE	Arteriografía	DTC	Angio-TC	Gammagrafía
Invasiva	No	No	Sí	No	Poco invasiva	Poco invasiva
Especificidad	Baja	Baja	Alta	Alta	Alta	Alta
Sensibilidad	Alta	Alta (depende tipo PPEE)	Alta	Alta	Alta	Alta
Traslado paciente	No	No	Sí	No	Sí	Sí/No (portátil)
Interpretación	Fácil	Difícil	Fácil	Fácil	Fácil	Fácil
Otras limitaciones	Artefactos con dispositivos de monitorización No detecta estructuras subcorticales	Artefactos con dispositivos de monitorización No útiles en casos de sordera previa y/o fractura de peñasco	Falsos negativos en craneotomía descompresiva y encefalopatía postanóxica No valora perfusión Precisa sala de radiología vascular	Operador dependiente Ausencia de ventana en algunos pacientes (10-20%) Falsos negativos en craneotomía descompresiva y encefalopatía postanóxica	Falsos negativos en craneotomía descompresiva y encefalopatía postanóxica	Precisa Servicio de Medicina Nuclear
Necesidad de contraste	No	No	Sí	No	Sí	No
Interferencia con sedantes	Sí	No	No	No	No	No

DTC: doppler transcraneal; EEG: electroencefalograma; PPEE: potenciales evocados.

influida por fármacos depresores del sistema nervioso central. Además, debe permitir su realización a pie de cama, no depender del explorador y resultar fácilmente reproducible. En la [tabla 1](#) se han resumido las principales ventajas y limitaciones que presentan cada una de las pruebas instrumentales utilizadas en el diagnóstico de ME.

Dentro de los test diagnósticos disponibles la gammagrafía de perfusión cerebral con trazadores lipofílicos, como tecnecio 99 metaestable-hexametil-propilen-amino-oxima, ha sido ampliamente validada para el diagnóstico de ME. Siempre y cuando el procedimiento cumpla el estándar óptimo de calidad exigido, la gammagrafía se convierte en una prueba segura, fácil de realizar e interpretar y con una sensibilidad y especificidad cercana al 100%²⁷. No obstante, su uso en la actualidad es limitado, principalmente por la dificultad que conlleva trasladar a un paciente crítico hasta el servicio de medicina nuclear.

El objetivo de nuestro estudio fue evaluar la factibilidad del empleo de la minigammacámara portátil (MGP) Sentinella®, para el diagnóstico de ME.

Material y métodos

Estudio observacional y prospectivo, realizado en una unidad de cuidados intensivos (UCI) de 32 camas que atiende a pacientes médicos y quirúrgicos en un hospital de tercer

nivel y centro de referencia regional para neurocirugía e intervencionismo neurovascular.

Durante un periodo de un año (enero a diciembre 2017) se registraron de forma consecutiva los pacientes mayores de 18 años de edad que tras su ingreso en UCI fueron diagnosticados de ME según criterios clínicos. Todos ellos fueron sometidos a evaluación clínica sistemática y a una exploración complementaria (DTC o EEG según criterio médico). Adicionalmente, se practicó un estudio gammagráfico con MGP para observar la concordancia de los hallazgos encontrados.

Aspectos éticos

El estudio se desarrolló sin interferir ni modificar los cuidados clínicos de cada uno de los casos. Todos los pacientes o sus representantes otorgaron su consentimiento por escrito para la realización del procedimiento mediante un documento de consentimiento informado. La obtención, archivo y uso de la información personal de los pacientes observó la legislación vigente en España (Ley Orgánica 15/1999, de 13 de diciembre, de Protección de Datos de Carácter Personal). El presente estudio no ha recibido ningún soporte financiero. El estudio fue aprobado por el comité ético de investigación clínica del centro.

Aspectos técnicos

EEG: el EEG se realizó durante 30 min de registro y siguiendo las recomendaciones técnicas de la Sociedad Americana de Electrofisiología⁹. Se utilizó un equipo de 10 canales (Neurofax, Nihon Kohden[®]).

Doppler transcraneal: el equipo utilizado fue un Multi-Dop[®] T Digital y en todos los casos la exploración fue realizada por el mismo equipo médico. En todos ellos se procedió a sonorar a través de la ventana temporal ambas arterias cerebrales medias (circulación anterior) y a través de la ventana suboccipital, las arterias vertebrales y basilar (circulación posterior). Se aceptó como patrón sonográfico de parada circulatoria cerebral la presencia de «flujo diastólico invertido» y el patrón de «espigas sistólicas» siguiendo las recomendaciones de la Task Force de Neurosonología²⁸ y la Sociedad Española de Neurosonología²⁹ sobre el diagnóstico de ME.

Protocolo del estudio gammagráfico de perfusión cerebral con minigammacámara portátil

Tras el diagnóstico clínico de ME se solicitó la realización de la prueba al Servicio de Medicina Nuclear, existiendo una demora aproximadamente de unos 30 min (tiempo que habitualmente se tarda en preparar el radiofármaco y trasladar la MGP a nuestra unidad). El estudio consta de 6 partes:

1. Preparación y control de calidad de radiofármaco: 15 minutos. El hexametil-propilen-amino-oxima se marcó con aproximadamente 1.110 megabequerelios (MBq) de solución inyectable de ^{99m}Tc-pertecnetato sódico proveniente de un generador de 99 molibdeno/99 tecnecio metaestable. A continuación, se añadió cloruro de cobalto para estabilizar el compuesto marcado. En todos los marcos se cumplieron las especificaciones para el eluido (preelución 24 h y no más de 2 h desde elución). El control de calidad de la preparación consistió en inspección visual, conforme en todos los casos, y determinación de pureza radioquímica tras marcaje, mediante radiocromatografía de doble desarrollo, con resultados superiores al 90% de fracción lipofílica en todas las preparaciones. Se utilizó una dosis fija de 925 MBq ± 10% para adultos, preparada inmediatamente antes de su administración.

2. Transporte del radiofármaco: Una vez preparado, su transporte y movimiento fue el mínimo imprescindible y

siempre justificado. Para ello se utilizaron jeringas blindadas y contenedores que evitaron la dispersión del material radiactivo al medio y que resultan fácilmente descontaminables. Se utilizaron circuitos de transporte que evitaron en la medida de lo posible la coincidencia con personal ajeno al proceso.

3. Administración del radiotrazador: La inyección del trazador se realizó utilizando una jeringa blindada y en forma de bolus, a través de una vía venosa central, seguida inmediatamente de una inyección de 10 cc de suero salino fisiológico.

4. Obtención de las imágenes: Se adquirieron imágenes estáticas de cerebro a los 5 min postinyección en ambas proyecciones laterales, usando para ello la MGP Sentinella[®]. El tiempo de adquisición de cada imagen fue de 300 s; para ello se utilizó un colimador tipo Pinhole de 2,5 mm de diámetro. La sensibilidad del sistema con este colimador es de 110 cpm/μCi (cuentas por minuto/microcurios) a 5 cm de distancia y de 38 cpm/μCi a 10 cm de distancia, y la resolución espacial a los 3, 5 y 10 cm es de 5,4; 7,3 y 12,3 mm, respectivamente.

5. Análisis de las imágenes: La interpretación de las imágenes fue realizada por médicos especialistas en medicina nuclear. La ausencia de perfusión en hemisferios cerebrales y fosa posterior (signo del «cráneo hueco») se consideraba como el patrón gammagráfico compatible con ME. Cabe resaltar que durante todo el estudio, los pacientes mantuvieron una tensión arterial sistólica superior a 100 mmHg, confirmada mediante monitorización arterial.

6. Cuidados posgammagrafía: Los cuidados del paciente no se modificaron por parte del personal de UCI, si bien en la medida de lo posible se evitó el contacto directo (distancia menor de 30 cm) durante periodos superiores a 10 min en la primera hora tras la realización de la prueba. Esta recomendación se consensuó con el servicio de radioprotección del hospital quien procedió a la realización de un análisis a través de dosimetría de área de la radiación recibida de cada estudio por los trabajadores profesionalmente expuestos (tabla 2). La dosis recibida por paciente de un profesional que permanezca 5 min después de la inyección del radiotrazador a una distancia menor de 30 cm durante más de 10 minutos sería de 9,9 microsievert (μSv) lo que equivaldría al 1% del límite de dosis para exposición poblacional en un año (1 miliSievert/año) o el 0,0495% del límite de dosis para exposición ocupacional en un año (20 miliSievert/año)³⁰.

Tabla 2 Radiación recibida de cada estudio por los trabajadores profesionalmente expuestos en función de la distancia al paciente, tiempo de contacto y tiempo tras la inyección del radiotrazador

Distancia con el paciente tras procedimiento	Contacto (< 30 cm)	1 m	2 m	5 m
Tasa de dosis (μSv/h)	60	3	0,75	0,12
Tiempo tras inyección (minutos)	5	5	30	30
Tiempo en contacto con el paciente (minutos)	10	30	60	180
Dosis recibida por paciente (μSv)	9,9	1,5	0,71	0,34
Límite anual público (mSv)		1 mSv/año		
N.º pacientes/año para alcanzar límite anual público	101	673	1.413	2.943
Dosis promedio de radiación natural en España		6,5 μSv/día		

mSv: miliSievert; μSv: microSievert; μSv/h: microSievert/hora.

Aspectos estadísticos

Los datos se expresaron como medias, medianas o proporciones con sus correspondientes desviaciones estándar o rangos intercuartílicos, según fuera apropiado. Para el soporte y tratamiento de los datos se realizó el paquete estadístico: Statistical Package for the Social Sciences (SPSS) (IBM, Armonk, NY, EE. UU.), en su versión 22.0.

Resultados

Durante el periodo de estudio, 56 pacientes fueron diagnosticados de ME por criterios clínicos. En todos los pacientes se realizó un EEG o DTC (según criterio médico), así como, una gammagrafía con el dispositivo Sentinella® (tabla 3). Una vez confirmada la ME, se obtuvo el consentimiento para la donación de órganos, siendo la tasa de aceptación del 92%.

La mediana de edad de los pacientes que se diagnosticó de ME fue de 60 [RIQ: 51-72] años, 66,1% fueron de sexo masculino y la patología que determinó en mayor frecuencia la causa de la muerte fue la vascular. De forma detallada encontramos que 17 (30,4%) pacientes ingresaron por traumatismo craneoencefálico grave, 4 pacientes (7,1%) por encefalopatía post-anóxica tras parada cardíaca y 35 pacientes (60,8%) por patología vascular cerebral (isquémica y/o hemorrágica). Entre estos últimos encontramos 2 pacientes con hemorragia subaracnoidea, 6 pacientes con ictus isquémico extenso y 27 pacientes con ictus hemorrágico (tabla 4). La mediana de tiempo desde el ingreso hasta el diagnóstico de ME fue de 40 (RIQ: 23, 84) h.

Se realizó DTC en 46 (82,1%) pacientes, siendo el patrón de flujo observado compatible con ME. En los 10 pacientes restantes fue imposible insonar de manera adecuada tanto la circulación anterior como posterior en ambos hemisferios, motivo por el que se decidió la realización de EEG como prueba diagnóstica complementaria para el diagnóstico. En todos ellos se obtuvo un registro electroencefalográfico sin actividad bioeléctrica cerebral.

Tabla 3 Principales características demográficas y prueba realizada para el diagnóstico de muerte encefálica

Edad (mediana [RIQ: «años»])	60 [RIQ: 51-72] años
Sexo (hombres [%]/mujeres [%])	66,1% (37/56)/33,9% (19/56)
Tiempo desde ingreso a ME (mediana [RIQ: «horas»])	40 [RIQ: 23, 84] horas
Hipertensión arterial (%)	57,1% (32/56)
Diabetes mellitus (%)	30,4% (17/56)
Distlipidemia (%)	28,6% (16/56)
Doppler transcraneal (%)	82,1% (46/56)
Electroencefalograma (%)	17,8% (10/56)
Gammagrafía portátil (%)	100% (56/56)

ME: muerte encefálica; RIQ: rango intercuartílico.

Tabla 4 Etiología que precipitó la muerte encefálica

Causa muerte encefálica	Frecuencia (n/total)	Porcentaje
Ictus hemorrágico	27/56	48,2
Ictus isquémico	6/56	10,7
Hemorragia subaracnoidea	2/56	3,6
Traumatismo craneoencefálico grave	17/56	30,4
Encefalopatía-postPCR	4/56	7,1
Total	56/56	100

A los 56 pacientes estudiados se les realizó «in situ», a la cabecera del paciente (fig. 1.A), el estudio gammagráfico con la MGP. En todos ellos, se demostró la ausencia de perfusión en hemisferios cerebrales y fosa posterior (signo del «cráneo hueco»), lo que resultaba gammagráficamente compatible con la sospecha clínica de ME (fig. 1.B). Tan solo en un paciente se tuvo que recurrir a realización de proyección anteroposterior y a correlacionar con imagen de TC previa por presentar dudosa aunque mínima actividad en región temporal derecha periférica que correspondía con zona de foco traumático en relación con cefalohematoma, por lo que finalmente se pudo confirmar el diagnóstico de ME. El procedimiento fue bien tolerado, no encontrándose ninguna complicación.

Discusión y conclusiones

Las pruebas que ayudan en el diagnóstico de ME generalmente se realizan en pacientes que fallecen por lesión cerebral grave, conectados a un respirador y a múltiples sistemas de monitorización. Establecer un correcto y temprano diagnóstico es muy importante desde el punto de vista clínico y médico-legal, además de tener elevada relevancia para la posibilidad de donación de órganos.

Históricamente se ha considerado la arteriografía cerebral el estándar de referencia en el diagnóstico de ME. Sin embargo, el procedimiento resulta complejo, implica trasladar al paciente a la sala de neurorradiología, puede presentar falsos negativos en craneotomía descompresiva o portadores de drenaje ventricular, y supone administración de contraste con el potencial efecto tóxico sobre los órganos potencialmente trasplantables por lo que progresivamente se ha ido abandonando su uso¹³. Por otro lado, la realización de angio-TC ha visto aumentada su indicación dada su amplia disponibilidad, sin embargo consideramos que presenta las mismas limitaciones que la arteriografía, pues no evita el traslado del paciente fuera de la UCI, la administración de contraste ni los posibles falsos negativos en situaciones de encefalopatía anóxica o craneotomía descompresiva²², no aportando ventajas respecto al diagnóstico mediante MGP.

En España, y según datos publicados en un estudio descriptivo multicéntrico con 1.844 pacientes diagnosticados de ME en 42 UCI, la exploración complementaria más frecuentemente utilizada es el EEG seguida por el DTC. Esta última se ha convertido en la prueba instrumental no invasiva que

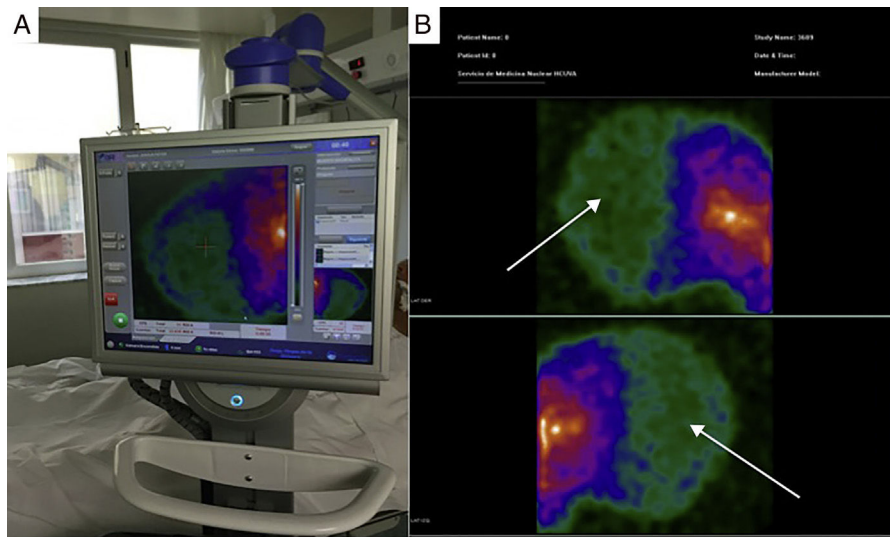


Figura 1 Imagen A: Estudio con minigammacámara portátil (Sentinella®) realizado a la cabecera del paciente. Imagen B: Imágenes en proyección lateral obtenida de minigammacámara portátil (Sentinella®). Señalado con flechas se visualiza la ausencia de captación de radiotrazador tanto en corteza cerebral como en fosa posterior (signo del «cráneo hueco»). Hallazgo gammagráficamente compatible con muerte encefálica.

ha ganado más popularidad en los últimos años, situándose a la cabeza de los test que evalúan el flujo, a pesar de sus limitaciones conocidas³¹.

En los trabajos de revisión publicados en los últimos años por grupos de expertos se coincide en señalar que la gammagrafía de perfusión cerebral es una exploración de primera línea, considerada el estándar de referencia. De hecho, en EE. UU. resulta ser el test más utilizado para el diagnóstico de ME³². Una de sus principales ventajas es que se trata de una técnica con una sensibilidad y especificidad cercana al 100%³³, junto a su ausencia de interferencia con fármacos sedantes, su poca invasividad y su valoración tanto de flujo cerebral como de su perfusión, haciendo sencilla la interpretación de su imagen³⁴.

Sin embargo, a pesar que su utilidad está ampliamente demostrada en la bibliografía, su uso en nuestro país no se encuentra tan extendido. Una de las principales razones es el traslado del paciente hasta el servicio de medicina nuclear, lo que no resulta práctico ni seguro, así como que no todos los centros disponen de una gammacámara. No obstante, en los últimos años, se han ido perfeccionando dispositivos portátiles, que permiten realizar el estudio a pie de cama³⁵, evitando el traslado fuera de la unidad de críticos. Así pues, el uso de la MGP se ha extendido y presenta resultados probados en detección del ganglio centinela en cirugía de cáncer de mama, tumores de cabeza y cuello, y urológicos³⁶. En el diagnóstico de ME, la experiencia de la MGP todavía es limitada³⁷, pero podría convertirse en un instrumento práctico y fiable como prueba instrumental en el diagnóstico de ME a raíz de los resultados aquí publicados.

El uso de MGP ofrece una información fidedigna acerca del estado de perfusión encefálica en términos de viabilidad neuronal³⁸. Además es importante señalar que la realización e interpretación de la exploración es sencilla, los resultados no están influidos por los factores que habitualmente limitan, dificultan o imposibilitan el diagnóstico clínico, y

las imágenes obtenidas quedan registradas en un documento gráfico fácilmente comprensible, incluso para personas sin formación específica previa, siempre y cuando el procedimiento aplicado cumpla el estándar óptimo de calidad exigido³⁹.

En la actualidad, existen 34 equipos similares al nuestro en España, lo cual constituye una parte importante de los servicios de medicina nuclear. Sin embargo su indicación para el diagnóstico de ME todavía es escasa. En 2009, Calvo et al.³⁷ publican el caso clínico de un paciente diagnosticado de ME a través de MGP, destacando la misma como un método diagnóstico útil y abriendo una puerta a la realización de estudios más amplios que permitan determinar la sensibilidad y la especificidad de la técnica. En nuestra investigación la MGP presenta una excelente concordancia con los otros métodos diagnósticos utilizados (exploración clínica, EEG y DTC), no existiendo discrepancias entre los diferentes métodos, y obteniendo una sensibilidad y especificidad del 100%.

Por otra parte, el equipo tiene el tamaño similar a un ecógrafo, lo cual potencialmente permitiría su desplazamiento. Podría resultar interesante el desarrollo de una logística entre centros que permita desplazar la gammacámara portátil y/o el personal necesario para realizar el diagnóstico a distancia desde los centros de referencia.

Una de las limitaciones que se podrían encontrar a la hora de implementar el protocolo estaría en relación con la necesidad de disponer de un servicio de radiofarmacia para preparar el radiofármaco. Sin embargo, para otras indicaciones del procedimiento, muchas comunidades han externalizado la preparación de radioisótopos a empresas que los proporcionan en un breve espacio de tiempo. Además la mayoría de los hospitales que disponen de un servicio de medicina nuclear cuentan con la posibilidad de disponer del radioisótopo y la realización de la exploración no exige de otros equipos de detección especializados ni sofisticados.

Por otra parte, es preciso disponer de un médico especialista de medicina nuclear disponible si bien, en su mayor parte, no realizan guardias de presencia física. No obstante, la mayoría de los diagnósticos de ME se realizan en horario de mañana o tarde, permitiendo al personal dar cobertura a este procedimiento en su jornada ordinaria. Cabe destacar que el 92% de los estudios con MGP realizados en nuestro servicio fueron realizados antes de las 20h, y tan solo 2 exploraciones fueron solicitadas fuera de este horario.

Por todo ello, creemos que la MGP representa una interesante alternativa. Debido a su relativa facilidad de interpretación, que se trata de una prueba no operador dependiente, su realización a pie de cama, que no se artefacte por sedantes y la ausencia de toxicidad sobre los órganos potencialmente trasplantables podría considerarse una herramienta útil, factible y segura en el diagnóstico de ME.

Financiación

Artículo no financiado.

Conflicto de intereses

Los autores declaran no tener conflicto de intereses.

Bibliografía

- Escudero D. Diagnóstico clínico de muerte encefálica. Prerrequisitos y exploración neurológica. *Med Intensiva*. 2000;24:106–15.
- Wijdicks EF. Determining brain death in adults. *Neurology*. 1995;45:1003–11.
- Wijdicks EF. The diagnosis of brain death. *N Engl J Med*. 2001;344:1215–21.
- Wijdicks EF, Varelas PN, Gronseth GS, Greer DM. Evidence-based guideline update: determining brain death in adults—report of the Quality Standards Subcommittee of the American Academy of Neurology. *Neurology*. 2010;74:1911–8.
- Real Decreto 1723/2012, de 28 de diciembre, por el que se regulan las actividades de obtención, utilización, clínica y coordinación territorial de los órganos humanos destinados al trasplante y se establecen requisitos de calidad y seguridad [acceso 20 Ene 2018]. Disponible en: www.boe.es/diario.boe/txt.php?id=BOE-A-2012-15715.
- Chassé M, Glen P, Doyle MA, McIntyre L, English SW, Knoll G, et al. Ancillary testing for diagnosis of brain death: A protocol for a systematic review and meta-analysis. *Syst Rev*. 2013;2:100, <http://dx.doi.org/10.1186/2046-4053-2-100>.
- Escudero D, Matesanz R, Soratti CA, Flores JI, Red/Consejo Iberoamericano de Donación y Trasplante. Muerte encefálica en Iberoamérica. *Med Intensiva*. 2009;33:415–23.
- Paniagua-Soto J, Piñero Benitez M. Muerte encefálica: ¿cuál es el valor diagnóstico de los potenciales evocados multimodales? *Med Intensiva*. 2000;24:124–34.
- Stecker MM, Sabau D, Sullivan L, Das RR, Selioutski O, Drislane FW, et al. American Clinical Neurophysiology Society Guideline 6: Minimum technical standards for EEG recording in suspected cerebral death. *J Clin Neurophysiol*. 2016;33:324–7.
- Welschehold S, Boor S, Reuland K, Thömke F, Kerz T, Reuland A, et al. Technical aids in the diagnosis of brain death: A comparison of SEP, AEP, EEG, TCD and CT angiography. *Dysch Arztebl Int*. 2012;109:624–30, <http://dx.doi.org/10.3238/arztebl.2012.0624>.
- Escudero D, Otero J, Marques L, Parra D, Gonzalo J, Albaiceta G, et al. Diagnosing brain death by CT perfusion and multislice CT angiography. *Neurocrit Care*. 2009;11:261–71.
- Chakraborty S, Dhanani S. Guidelines for use of computed tomography angiogram as an ancillary test for diagnosis of suspected brain death. *Can Assoc Radiol J*. 2017;68:224–8.
- Munari M, Zucchetta P, Carollo C, Gallo F, de Nardin M, Marzola M, et al. Confirmatory tests in the diagnosis of brain death: Comparison between SPECT and contrast angiography. *Crit Care Med*. 2005;33:2068–73.
- D'Andrea A, Conte M, Scarafilo R, Riegler L, Cocchia R, Pezzullo E, et al. Transcranial doppler ultrasound: Physical principles and principal applications in neurocritical care unit. *J Cardiovasc Echogr*. 2016;26:28–41, <http://dx.doi.org/10.4103/2211-4122.183746>.
- Luchtmann M, Beuing O, Skalej M, Kohl J, Serowy S, Bernarding J, et al. Gadolinium-enhanced magnetic resonance angiography in brain death. *Sci Rep*. 2014;4:3659, <http://dx.doi.org/10.1038/srep03659>.
- Berenguer CM, Davis FE, Howington JU. Brain death confirmation: Comparison of computed tomographic angiography with nuclear medicine perfusion scan. *J Trauma*. 2010;68:553–9.
- Joffe AR, Lequier L, Cave D. Specificity of radionuclide brain blood flow testing in brain death: Case report and review. *J Intensive Care Med*. 2010;25:53–64.
- Donohoe KJ, Agrawal G, Frey KA, Gerbaudo VH, Mariani G, Nagel JS, et al. SNM practice guideline for brain death scintigraphy 2.0. *J Nucl Med Technol*. 2012;40:198–203.
- Escudero D, Otero J, Quindós B, Viña L. Doppler transcranial en el diagnóstico de la muerte encefálica, ¿Es útil o retrasa el diagnóstico? *Med Intensiva*. 2015;39:244–50.
- Greer D, Strozzyk D, Schwamm L. False positive CT angiography in brain death. *Neurocrit Care*. 2009;11:272–5.
- Cabrer C, Domínguez-Roldán JM, Manyalich M, Trias E, Paredes D, Navarro A, et al. Persistence of intracranial diastolic flow in transcranial Doppler sonography exploration of patients in brain death. *Transplant Proc*. 2003;35:1642–3.
- Johnston R, Kaliaperumal C, Wyse G, Kaar G. Brain dead or not? CT angiogram yielding false-negative result on brain death confirmation. *BMJ Case Rep*. 2013;2013, <http://dx.doi.org/10.1136/bcr-2012-007754>, [bcr2012007754](http://dx.doi.org/10.1136/bcr-2012-007754).
- Ostermann ME, Young B, Sibbald WJ, Nicollet MW. Coma mimicking brain death following baclofen overdose. *Intensive Care Med*. 2000;26:1144–6.
- Richard IH, laPointe M, Wax P, Risher W. Non-barbiturate, drug-induced reversible loss of brainstem reflexes. *Neurology*. 1998;51:639–40.
- Peter JV, Prabhakar AT, Pichamuthu K. In-laws, insecticide and a mimic of brain death. *Lancet*. 2008;371:622.
- Newman TB, Kohn MA. Evidence-based diagnosis. New York, NY: Cambridge University Press; 2009.
- Banzo J, Razola P, Araíz JJ, Larraga J, Tardín L, Andrés A, et al. El estudio gammagráfico de perfusión cerebral como prueba de confirmación de muerte encefálica en el proceso de donación de órganos para trasplante. *Rev Esp Med Nucl Imagen Mol*. 2012;31:278–85.
- Ducrocq X, Hassler W, Moritake K, Newell D, von Reutern GM, Shiogai T, et al. Consensus opinion on diagnosis of cerebral circulatory arrest using Doppler-sonography: Task Force Group on cerebral death of the Neurosonology Research Group of the World Federation of Neurology. *J Neurol Sci*. 1998;159:145–50.
- Segura T, Calleja S, Irimia P, Tembl JI. Spanish Society of Neurosonology. Recommendations for the use of transcranial Doppler ultrasonography to determine the existence of cerebral circulatory arrest as diagnostic support for brain death. *Rev Neurosci*. 2009;20(3–4):251–9.

30. European Council Directive 2013/59 Euratom on basic safety standards for protection against the dangers arising from exposure to ionising radiation and repealing Directives 89/618/Euratom, 90/641/Euratom, 96/29/Euratom, 97/43/Euratom and 2003/122/Euratom. OJ of the ER. L13;57: 1-73.
31. Escudero D, Valentín MO, Escalante JL, Sanmartín A, Pérez-Basterrechea M, de Gea J, et al. Intensive care practices in brain death diagnosis and organ donation. *Anaesthesia*. 2015;70:1130-9.
32. Wang HH, Varelas PN, Henderson GV, Wijidicks EFM, Greer DM. Improving uniformity in brain death determination policies over time. *Neurology*. 2017;88:562-8.
33. González FM, la Riva AD, Vallejo JA, Robles JC, Infante de la Torre JR, Acosta F, et al. Medicina Nuclear y diagnóstico de muerte encefálica: angiogramagrafía cerebral con Tc99m-HMPAO Sensibilidad y especificidad diagnóstica. *Med Intensiva*. 2000;24:143-50.
34. Wieler H, Marohl K, Kaiser KP, Klawki P, Frösler H. Tc-99m HMPAO cerebral scintigraphy. A reliable, noninvasive method for determination of brain death. *Clin Nucl Med*. 1993;18:104.
35. Bugby SL, Lees JE, Bhatia BS, Perkins AC. Characterisation of a high resolution small field of view portable gamma camera. *Phys Med*. 2014;30:331-9.
36. Tsuchimochi M, Hayama K. Intraoperative gamma cameras for radioguided surgery: Technical characteristics, performance parameters, and clinical applications. *Phys Med*. 2013;29:126e38.
37. Calvo C, de la Riva PA, Cambil T, Álvarez E, Castro J. Imagen de perfusión cerebral con minigammacámara portátil (Sentinella®) en muerte cerebral. *Rev Esp Med Nucl*. 2009;28:83-4.
38. Zuckier LS, Kolano J. Radionuclide studies in the determination of brain death: Criteria, concepts, and controversies. *Semin Nucl Med*. 2008;38:262-73.
39. Piera C, Pavia A, Bassa P, García J. Preparation of [99mTc]HMPAO. *J Nucl Med*. 1990;31:127-8.