



## IMÁGENES EN MEDICINA INTENSIVA

### Laceración traqueal postintubación. Hiperinsuflación del neumotaponamiento como factor de riesgo



### Post-intubation tracheal laceration. Over-insufflation of the cuff as risk factor

F.P. Delgado Moya\*, M. Valiente Fernández y A. Lesmes González de Aledo

Servicio de Medicina Interna, Hospital Universitario 12 de Octubre, Madrid, España

Disponible en Internet el 18 de septiembre de 2019

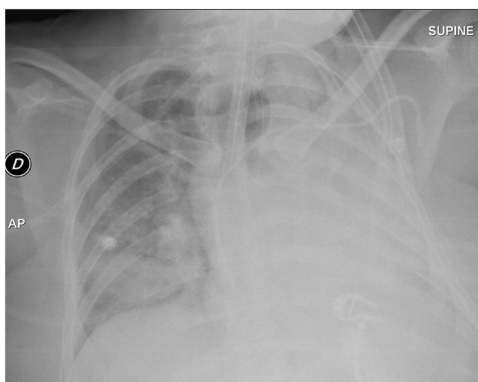


Figura 1

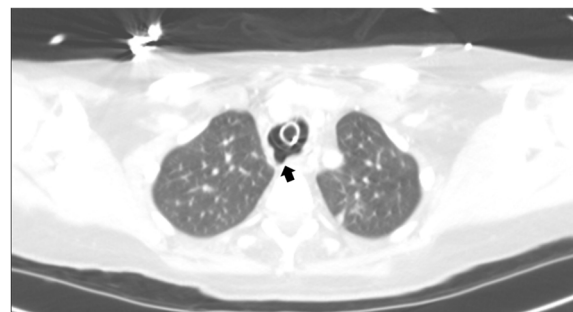

Figura 2

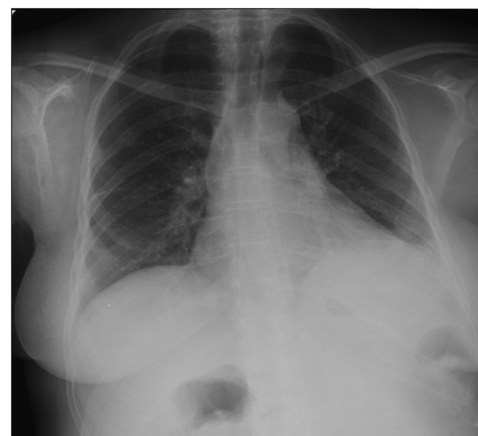


Figura 3

\* Autor para correspondencia.  
Correo electrónico: [Fdelgadomoya@gmail.com](mailto:Fdelgadomoya@gmail.com)  
(F.d.P. Delgado Moya).

Una mujer de 48 años sin antecedentes médicos, ingresó en unidad de cuidados intensivos por fallo respiratorio en el contexto de una neumonía bilateral adquirida en la comunidad. Se llevó a cabo intubación orotraqueal (IOT) al primer intento mediante laringoscopia directa sin guía u otros instrumentos con tubo de PVC n.º 8. Presentó progresiva fuga aérea a pesar de hiperinsuflación del neumotaponamiento (fig. 1). Se realizó broncoscopia y TAC urgentes (fig. 2) objetivando una laceración de 4 cm en la pared posterior de la tráquea hasta 1 cm de carina. Requirió reparación quirúrgica, soporte con ECMO veno-venoso y destete prolongado de ventilación mecánica. Finalmente se diagnostica de distrofia miotónica de Steinert, y recibió alta con soporte ventilatorio nocturno (fig. 3).

## Financiación

Los autores declaran no haber recibido financiación para la realización de este trabajo.

## Agradecimientos

Al Servicio de Radiología del Hospital Universitario 12 de Octubre por su colaboración.