



IMÁGENES EN MEDICINA INTENSIVA

Endocarditis sobre una válvula mitral nativa calcificada por irradiación

Endocarditis on a native mitral valve calcified by irradiation

L. López-Rodríguez, D. Carriedo-González y J.A. Álvarez-Fernández*

Servicio de Medicina Intensiva y Grandes Quemados, Hospital Universitario de Getafe, Getafe, Madrid, España

Disponible en Internet el 13 de octubre de 2019

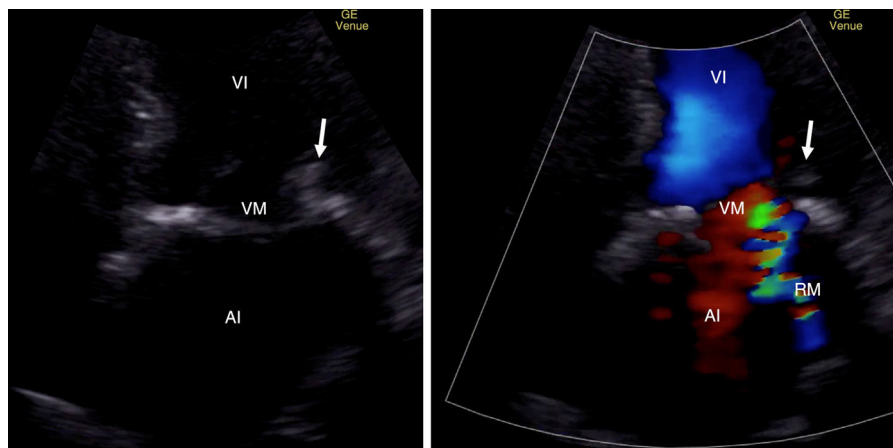


Figura 1

* Autor para correspondencia.

Correo electrónico: jalvarez@ucigetafe.com (J.A. Álvarez-Fernández).

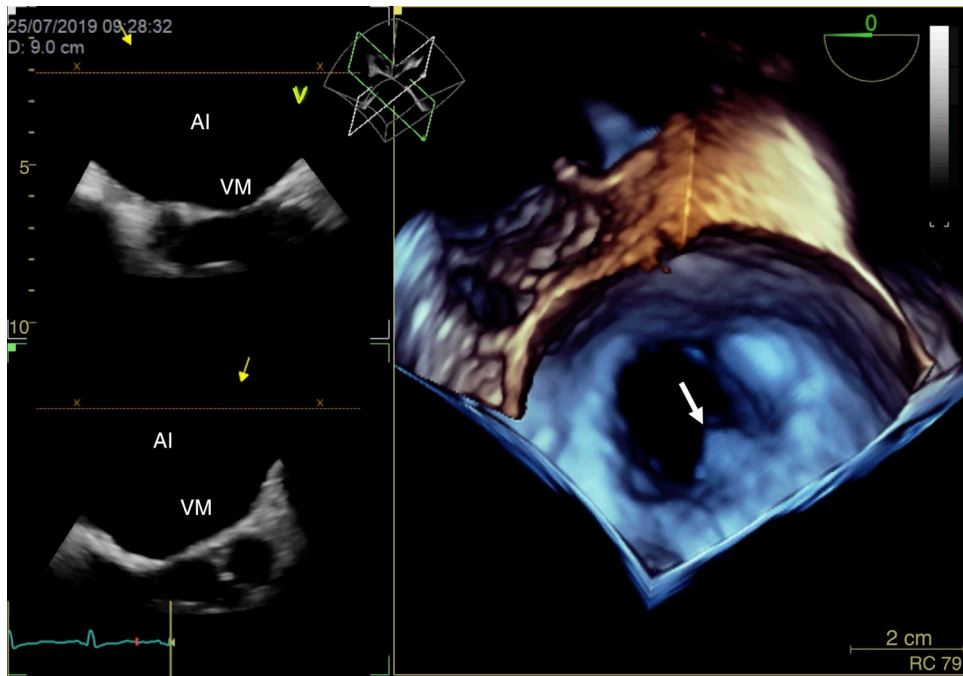


Figura 2

Mujer de 61 años. Antecedente destacable de carcinoma ductal infiltrante de mama izquierda tratado con radioterapia y varios episodios de mastitis izquierda secundaria a radiodermatitis. Ingresó por fiebre y disminución de consciencia, con diagnóstico inicial de meningitis bacteriana y luego reorientado a mastitis con bacteriemia por *Staphylococcus aureus* sensible a oxacilina. Los intensivistas que la atendían en la UCI realizaron una ecocardiografía clínica transtorácica desde la ventana apical, centrada en la válvula mitral (fig. 1), registrando insuficiencia moderada y sospechando endocarditis de la valva posterior (flechas). Se solicitó una primera ecocardiografía reglada transtorácica, realizada en la UCI por el servicio de cardiología, que descartó endocarditis. La paciente fue trasladada a planta, y transcurridas 24 h presentó fiebre y taquiarritmia supraventricular grave, siendo ingresada en la unidad coronaria. Se realizó allí una ecocardiografía reglada transesofágica que, desde la ventana esofágica media, centrada en la válvula mitral y con reconstrucción 3D («vista del cirujano») (fig. 2), confirmó vegetación endocárdica en la valva posterior (flecha) sobre una válvula mitral nativa calcificada por irradiación.