



IMÁGENES EN MEDICINA INTENSIVA

Vasoespasmismo coronario: una causa infrecuente de parada cardiorrespiratoria

Coronary vasospasm: An infrequent cause of cardiopulmonary arrest

R. Ashbaugh Lavesiera^{a,*}, A.J. de Moneo González^a e I.T. Gómez Blazquez^b

^a Servicio de Medicina Intensiva, Hospital Universitario 12 Octubre, Madrid, España

^b Servicio de Cardiología, Unidad de Hemodinámica, Hospital Universitario 12 Octubre, Madrid, España

Disponible en Internet el 13 de octubre de 2019

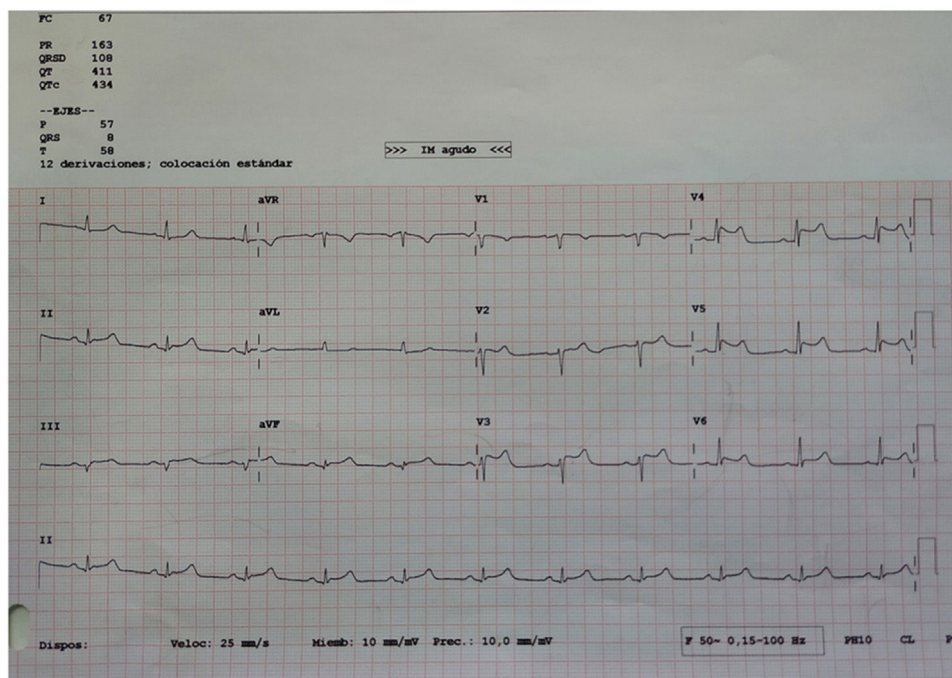


Figura 1

* Autor para correspondencia.

Correo electrónico: rosana.ashbaugh@salud.madrid.org (R. Ashbaugh Lavesiera).

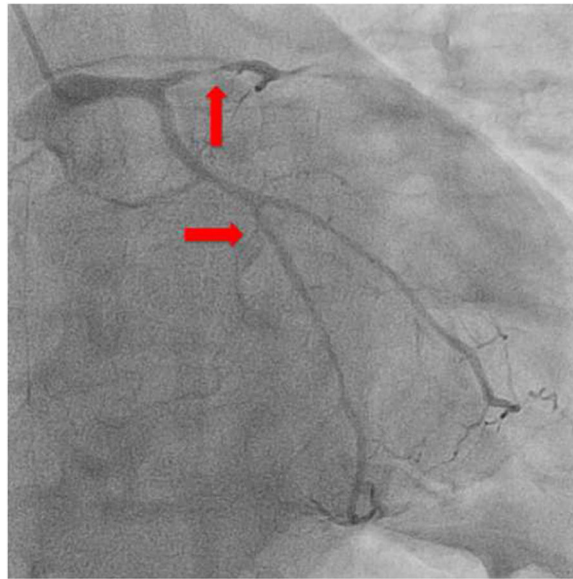


Figura 2

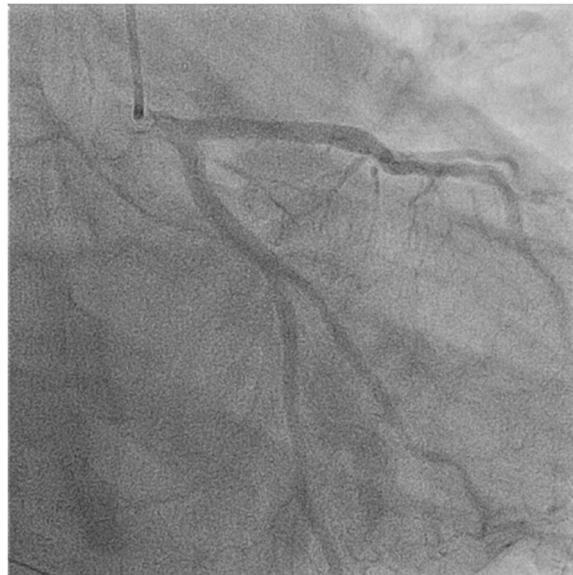


Figura 3

Varón de 53 años, sin factores de riesgo cardiovascular, que presenta parada cardiorrespiratoria en su lugar de trabajo. Primer ritmo observado de asistolia y posteriormente actividad eléctrica sin pulso. Se administran 5 mg de adrenalina con recuperación del pulso tras 20 min de RCP avanzada. Se observa en el primer ECG elevación del segmento ST en las derivaciones II, III y aVF, que corrige espontáneamente. En nuestro hospital se observa elevación transitoria del segmento ST en las derivaciones V3, V4 y V5 (fig. 1). Se realiza coronariografía urgente que muestra espasmo difuso en las arterias coronarias con estenosis subtotal (TIMI 1) en la coronaria descendente anterior proximal (fig. 2). El espasmo se resuelve con nitroglicerina intracoronaria (fig. 3) con TIMI 3 final en los 3 grandes vasos. El paciente evolucionó a encefalopatía hipóxico-isquémica severa.