



## IMÁGENES EN MEDICINA INTENSIVA

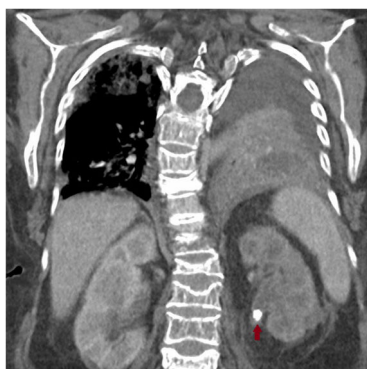### Absceso renobronquial. Sepsis secundaria a cólico renoureteral complicado

### Renobronchial abscess. Sepsis secondary to complicated renoureteral colic

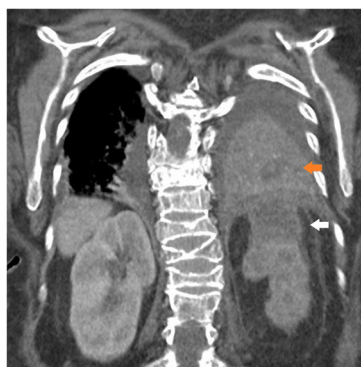M. Pérez Torres\*, C. Arenas Mazarrota y M. Valdivia de la Fuente

Servicio de Medicina Intensiva, Hospital Universitario Puerta de Hierro-Majadahonda, Majadahonda, Madrid, España

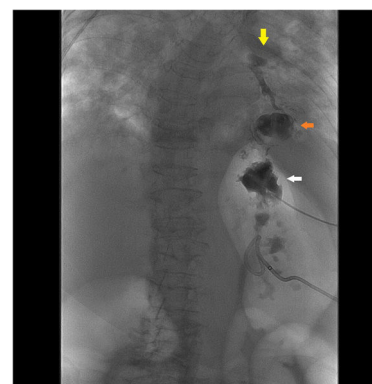
Disponible en Internet el 9 de noviembre de 2019



**Figura 1** Cálculo renoureteral izquierdo.



**Figura 2** Absceso renal y neumonía abscesificada.



**Figura 3** Abscesograma.

Mujer de 73 años trasladada desde el hospital comarcal con diagnóstico de *shock séptico* de origen urinario secundario a cólico renoureteral complicado (fig. 1, flecha roja) con absceso renal (fig. 2, flecha blanca) y neumonía abscesificada en base izquierda (fig. 2, flecha naranja) para control de foco. Comentado el caso con radiología vascular intervencionista, primero se realizó nefrostomía percutánea izquierda y posteriormente le colocaron drenaje en absceso de polo superior de riñón izquierdo aspirando contenido aéreo. Al infiltrar contraste, este evidenció la existencia de fístula renobronquial. En el abscesograma (fig. 3) puede objetivarse contraste en polo superior de riñón izquierdo (flecha blanca), lóbulo inferior

\* Autor para correspondencia.

Correo electrónico: [manupt07@gmail.com](mailto:manupt07@gmail.com) (M. Pérez Torres).

de pulmón izquierdo (flecha naranja), árbol bronquial y bronquio principal izquierdo (flecha amarilla). Desde un primer momento la paciente recibió antibioterapia de amplio espectro con cultivos microbiológicos negativos.