



IMÁGENES EN MEDICINA INTENSIVA

Shock séptico secundario a un absceso gigante de partes blandas

Septic shock secondary to a giant abscess of skin and soft tissue

R.M. Vela Colmenero*, M.I. Ruiz García y M.D. Pola Gallego de Guzmán

Servicio de Medicina Intensiva, Complejo Hospitalario de Jaén, Jaén, España

Disponible en Internet el 5 de diciembre de 2019

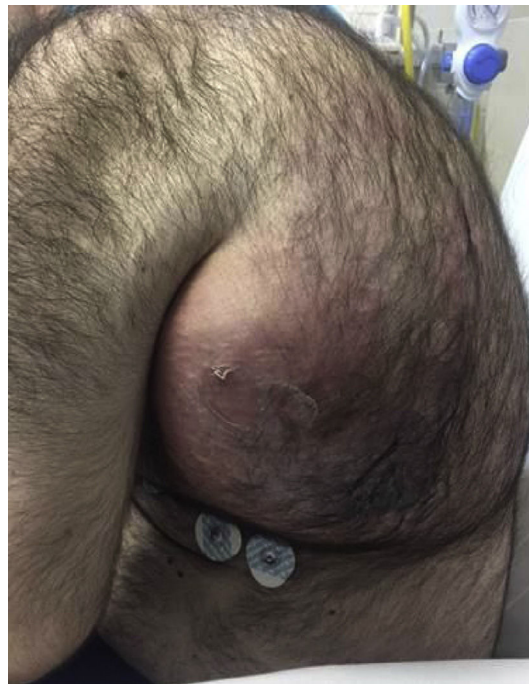


Figura 1

* Autor para correspondencia.

Correo electrónico: rosa.vela@hotmail.com (R.M. Vela Colmenero).

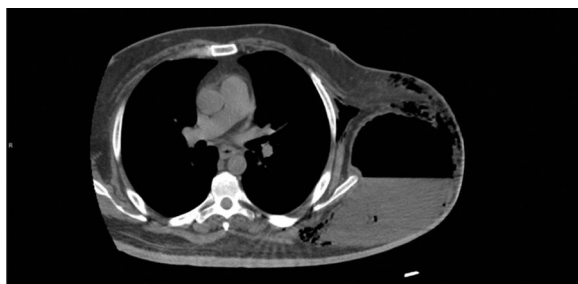

Figura 2

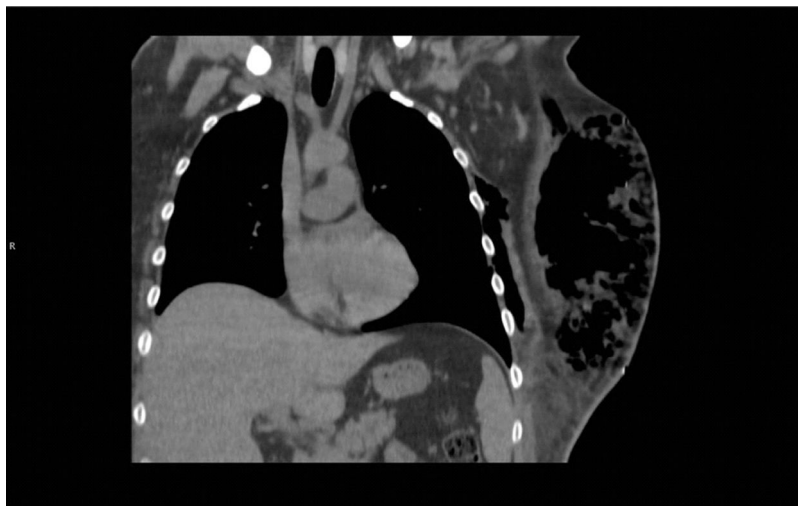

Figura 3

Varón de 37 años, hipertenso y diabético, mal cumplidor de tratamiento. Ingresa en cuidados intensivos por shock séptico secundario a infección de partes blandas sin traumatismo previo (fig. 1). Se realiza TC, que mostró una gran colección hidroaérea de $15 \times 13 \times 23$ cm (fig. 2) en el tejido celular subcutáneo del hemitórax izquierdo lateral a parrilla costal y escápula, hallazgos en relación con un absceso, junto con un extenso enfisema de tejido celular subcutáneo en torno a la colección y adyacente a la musculatura intercostal ipsilateral (fig. 3). Se realizó, junto con el inicio de antibioterapia empírica, drenaje quirúrgico urgente y desbridamiento de la cavidad (fascitis necrosante), con salida de material purulento (1.600 ml) en el que se aisló *Morganella morganii*, al igual que en los hemocultivos.

Evoluciona de forma favorable, precisando en 2 ocasiones más desbridamiento quirúrgico y finalmente terapia de cierre por sistema de aspiración continua (VAC®), que se retira a los 21 días, presentando buen tejido de granulación para la realización de injerto.