



PUNTO DE VISTA

Conceptualización evolutiva de los mecanismos lesionales en el traumatismo craneoencefálico

Evolutionary conceptualization of the injury mechanisms intraumatic brain injury

D.A. Godoy^{a,b} y F. Murillo-Cabezas^{c,*}

^a Unidad de Cuidados Neurointensivos, Sanatorio Pasteur, San Fernando del Valle de Catamarca, Argentina

^b Unidad de Terapia Intensiva, Hospital San Juan Bautista, San Fernando del Valle de Catamarca, Argentina

^c Grupo de Neurocríticos, Instituto de Biomedicina de Sevilla/Hospital Universitario Virgen del Rocío, Universidad de Sevilla, Sevilla, España

Recibido el 16 de diciembre de 2019; aceptado el 8 de febrero de 2020

Disponible en Internet el 16 de marzo de 2020



Introducción

El traumatismo craneoencefálico (TCE) se considera un problema de salud pública y una de las principales causas de morbimortalidad. Se estima una incidencia global anual de 200 personas por 100.000 habitantes. En países en desarrollo aumenta la prevalencia, afectando principalmente a adultos jóvenes del sexo masculino, víctimas de incidentes de tránsito o violencia, mientras que en países desarrollados la prevalencia declina, incidiendo en individuos de mayor edad con traumas deportivos, caídas y atropellos. En países del primer mundo, con recursos y sistemas de atención organizada, predominan como causas de muerte la hipertensión endocraneal refractaria y la disfunción multiorgánica tardía, mientras que en países con bajo nivel de ingresos sobresalen las causas evitables, como lesiones asociadas que provocan hemorragias e hipoxemia¹.

Fisiopatología del traumatismo craneoencefálico grave

El TCE grave es una patología heterogénea, dinámica y evolutiva². Ocasiona diferentes tipos de daño como consecuencia de la energía externa aplicada y absorbida por las estructuras craneoencefálicas (cuero cabelludo, huesos, parénquima cerebral, LCR, vasos sanguíneos)³. El tipo de lesión dependerá fundamentalmente de la localización y la cuantía de la carga mecánica aplicada³. Existen distintos tipos de carga mecánica: golpe o impacto directo, contragolpe, fenómenos de aceleración y desaceleración, rotación, traslación, angulación, y lesiones penetrantes con o sin ondas expansivas. Los mecanismos mencionados, transmiten energía con el cráneo fijo (estático) o en movimiento (dinámico)³. La naturaleza, intensidad y duración de las fuerzas energéticas señaladas determinarán el patrón y la extensión del daño³. Las lesiones cerebrales interactúan entre sí de manera continua, comenzando en el momento mismo del accidente y pudiendo mantenerse a lo largo de las distintas fases evolutivas del TCE, incluyendo periodos subagudos y crónicos de manera que pueden diferenciarse 4 tipos de alteraciones fisiopatológicas: lesiones primarias

* Autor para correspondencia.

Correo electrónico: franciscomurilocabezas@gmail.com (F. Murillo-Cabezas).

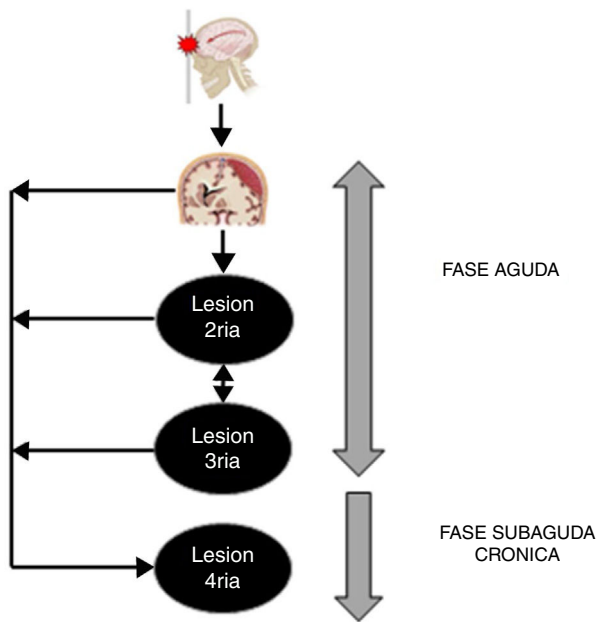


Figura 1 Etapas evolutivas del traumatismo craneoencefálico grave. En la fase aguda se presentan la lesión primaria, lesiones secundarias y terciarias. En la subaguda y crónica aparecen las lesiones cuaternarias.

y secundarias^{2,3}, cuyos conceptos, etiología, fisiopatología, morfología macro- y microscópica tanto de la lesión primaria como de las lesiones secundarias han sido adecuadamente descritos y conocidos²⁻⁴. Introducimos aquí nuevos conceptos de lesiones terciarias y cuaternarias cuya implicación en el pronóstico del TCE no han sido suficientemente explicitados (fig. 1).

Lesiones terciarias

El TCE es una entidad con fuerte impacto sistémico. Es fundamental entender el TCE como un proceso evolutivo, destacándose el impacto en mortalidad y secuelas invalidantes de la lesión primaria y el desarrollo y perpetuación de lesiones secundarias. Sin embargo, es imprescindible considerar, dentro del mismo «continuum» de daño cerebral multifactorial, la presencia y el rol de lo que denominamos «lesión terciaria», la cual claramente impacta en la fisiopatología del TCE, con igual o mayor importancia que las derivadas de las lesiones primarias y secundarias.

Denominamos lesiones terciarias a todas aquellas que se desencadenan como consecuencia de los cuidados y atención del paciente con TCE⁵⁻⁷. Estos mecanismos lesionales ocurren generalmente en el contexto del tratamiento y prevención de la lesión secundaria; incluyendo aunque no limitados a: 1) complicaciones derivadas de la estancia prolongada en la unidad de cuidados intensivos; 2) efectos adversos de fármacos o hemoderivados; 3) lesiones inducidas por la ventilación mecánica; 4) infecciones asociadas o no a dispositivos invasivos; y 5) complicaciones de origen multifactorial (miopatía de la enfermedad crítica)⁵⁻⁷ (tabla 1).

El impacto potencialmente lesivo de las medidas terapéuticas instauradas en el TCE aún no ha sido determinado con certeza, sin embargo, este nuevo concepto de lesión terciaria no debe subestimarse, resultando extremadamente útil evaluar punto por punto las posibles complicaciones y el riesgo asociado a determinado tratamiento instaurado durante el proceso integral de atención del TCE. La premisa hipocrática «primun non nocere» cobra trascendencia, ya que resulta paradójico «dañar al cuidar».

De esta manera, resulta indispensable establecer protocolos y medidas de prevención específicas que permitan controlar la aparición y progresión de este tipo de lesión.

Lesiones cuaternarias

Denominamos lesión cuaternaria a los acontecimientos que ocurren durante el periodo subagudo y crónico del TCE, que en conjunto ocasionan pérdida tisular, magnificando la lesión primaria. El mecanismo fisiopatológico lesional de la lesión cuaternaria se mantiene tras la fase aguda, cuando el proceso de daño celular aparenta haberse detenido. Aparece la neurogénesis reparativa del adulto como proceso que intenta contrarrestar o aminorar el daño⁸. Estudios experimentales han demostrado la capacidad proliferativa del tejido nervioso⁸. Ciertos marcadores biológicos lesionales específicos del sistema nervioso central como la proteína S100β y las neurotrofinas estimulan la neurogénesis endógena, sin embargo, la eficiencia y presencia de este fenómeno reparativo son variables y controvertidas, desconociéndose a la fecha su verdadero impacto^{8,9}.

Dentro de los mecanismos lesionales de este periodo se encuentran⁸:

- Persistencia del fenómeno inflamatorio.
- Ausencia de mitigación de los procesos de muerte celular (necrosis, apoptosis).
- Limpieza incompleta de detritus o desechos generados durante el proceso lesional. Por ejemplo, betaamiloide, patrones moleculares de daño y mielina que comprometen la función glial y activan fenotipos proinflamatorios. Por su parte, la mielina no eliminada ocasiona respuesta autoinmune capaz de desencadenar desmielinización.
- Respuesta inmune aberrante. Por ejemplo, distintas señales originadas en la superficie neuronal que activan la fagocitosis de las mismas por parte de la glía.
- Neurotoxicidad glial: experimentalmente se ha observado que la glía ocasiona liberación de mediadores de inflamación que «corrompen» a los astrocitos, los cuales a su vez generan toxicidad neuronal.

En nuestra opinión, la lesión cuaternaria tiene fuerte influencia genética, lo que explicaría en cierta forma por qué 2 individuos con idéntica lesión, factores demográficos, comorbilidades, entre otras características, evolucionan de manera diferente e individual. Algunos autores han mostrado que los pacientes portadores de la isoforma e4 de la apolipoproteína E, implicada en alteraciones de la función cognitiva y posterior desarrollo de enfermedad de Alzheimer, presentan peores resultados funcionales a largo plazo¹⁰.

Tabla 1 Descripción del espectro de lesión terciaria potencial en traumatismo craneoencefálico

Medida terapéutica	Indicación y objetivo de instauración	Lesión terciaria potencialmente asociada
Inmovilización cervical	Estabilización de lesiones de columna cervical, prevención de caídas	Aumento de la PIC por compromiso de drenaje venoso a expensas de compresión yugular
Analgesia y sedación	Control de ansiedad, agitación y dolor como generadores de aumento de PIC Control de la asincronía paciente-ventilador	Propofol: síndrome de infusión del propofol Dexmedetomidina: bradicardia, hipotensión, disminución de la PPC Fentanilo: depresión respiratoria, incremento PIC, compromiso secundario de oxigenación cerebral Midazolam: hipotensión, disminución de la PPC, exacerbación de delirium
Relajantes neuromusculares	Control HTE. Acople con ventilación mecánica, agitación intensa y protocolos de hipotermia	Enmascaramiento de crisis epilépticas, neumonía, asociación con miopatía de la enfermedad crítica
Soluciones hiperosmolares (manitol, solución salina hipertónica)	Medidas de primer nivel en el control de la PIC elevada	Manitol: lesión renal aguda, sobrecarga de volumen, alteraciones electrolíticas, hipovolemia, daño renal, edema cerebral «de rebote» SS hipertónica: flebitis, coagulopatías, hipercloremia, hipernatremia, lesión renal aguda, sobrecarga de volumen, mielinolisis pontina (infrecuente)
Hiperventilación	Control de PIC elevada	Isquemia cerebral secundaria (vasoconstricción, hipoxia cerebral por alta afinidad) Efectos sistémicos (isquemia miocárdica, intestinal)
Barbitúricos	Medida de segundo nivel como «supresión metabólica», control HTE refractaria	Depresión miocárdica, sepsis Íleo y obstrucción intestinal
Catéteres y dispositivos intraventriculares, S _{jv} O ₂ , P _{ti} O ₂ , microdiálisis, central, vesical	Monitorización multimodal del paciente neurocrítico con TCE	Infecciones asociadas a catéter (ventriculitis, meningitis, absceso cerebral, neumonía, infección urinaria. Hemorragias, trombosis
Ventilación mecánica	Aseguramiento de vía aérea y control HTE e hipoxia cerebral	Lesión pulmonar asociada a ventilación mecánica Barotrauma, biotrauma, volutrauma. Neumonías asociadas. Lesión vía aérea artificial
Transfusión de hemoderivados	Tratamiento de la hipoxia cerebral anémica, estabilización hemodinámica y control de daños en hemorragia traumática aguda	Lesión pulmonar y sobrecarga cardiovascular asociadas/inducidas transfusión. Sepsis. Hemolisis. Reacciones transfusionales. Transmisión infecciones
Estancia en unidad de cuidado intensivo	Manejo integral y multidisciplinario del paciente con TCE	Sangrado digestivo, úlceras por presión, tromboembolismo venoso, exposición a gérmenes nosocomiales, miopatía y neuropatía de la enfermedad crítica, desnutrición

HTE: hipertensión endocraneal; PIC: presión intracraneal; P_{ti}O₂: presión tisular cerebral de oxígeno; PPC: presión de perfusión cerebral; S_{jv}O₂: saturación de oxígeno de la hemoglobina en la vena yugular interna; SS: soluciones salinas; TCE: traumatismo craneoencefálico.

Asimismo, la lesión cuaternaria, en un futuro podría ser modificada de manera terapéutica, cuyas dianas más importantes y visibles son el fenómeno inflamatorio, la respuesta inmune y el proceso de neurogénesis reparativa⁸.

Conclusiones

En la fisiopatología del TCE, los conceptos de lesión terciaria y cuaternaria emergen como nuevos mecanismos de lesión cerebral, que deben tenerse en cuenta para un abordaje holístico del cuidado y tratamiento del TCE. En el futuro,

las actuales líneas de investigación podrán dar respuesta a muchos de los retos planteados y no resueltos.

Conflicto de intereses

Los autores declaramos no tener conflictos de intereses.

Bibliografía

1. Roosenbeek B, Maas AI, Menon DK. Changing patterns in the epidemiology of traumatic brain injury. *Nat Rev Neurol*. 2013;9:231–6.

2. Maas AI, Stocchetti N, Bullock R. Moderate and severe traumatic brain injury in adults. *Lancet Neurol.* 2008;7:728–41.
3. Gennarelli TA. Mechanisms of brain injury. *J Emerg Med.* 1993;11 Suppl 1:5–11.
4. Godoy DA, Murillo-Cabezas F, Egea-Guerrero JJ, Carmona-Suazo JJ, Muñoz-Sánchez MA. Diagramas para interpretar y corregir eventos fisiopatológicos desencadenados tras el traumatismo craneoencefálico grave. *Med Intensiva.* 2015;39:445–7.
5. Chesnut RM. A conceptual approach to managing severe traumatic brain injury in a time of uncertainty. *Ann N Y Acad Sci.* 2015;1345:99–107.
6. Kinoshita K. Traumatic brain injury: Pathophysiology for neurocritical care. *J Intensive Care.* 2016;4:29.
7. Godoy DA, Khan AA, Rubiano AM. Management of severe traumatic brain injury: A practical approach. En: Rabinstein A, editor. *Neurological emergencies* Cham, Switzerland: Springer; 2020. p. 245–70.
8. Kassi AAY, Mahavadi AK, Clavijo A, Caliz D, Lee SW, Ahmed AI, et al. Enduring neuroprotective effect of subacute neural stem cell transplantation after penetrating TBI. *Front Neurol.* 2019;9:1097.
9. Rodríguez-Rodríguez A, Egea-Guerrero JJ, Gordillo-Escobar E, Enamorado-Enamorado J, Hernández-García C, Ruiz de Azúa-López Z, et al. S100B and neuron-specific enolase as mortality predictors in patients with severe traumatic brain injury. *Neurol Res.* 2016;38:130–7.
10. Li L, Bao Y, He S, Wang G, Guan Y, Ma D, et al. The association between apolipoprotein E and functional outcome after traumatic brain injury: A meta-analysis. *Medicine.* 2015;94:e2028.