



CARTA CIENTÍFICA

La ecografía doppler color es un método preciso para evaluar la posición de la sonda nasogástrica en pacientes críticos



Color doppler ultrasound is a precise method to evaluate the position of the nasogastric tube in critical ill patients

Sr. Editor:

La nutrición enteral precoz en los pacientes críticos es fundamental para la preservación de la función de las vellosidades intestinales, la regulación de la inmunidad y la respuesta inflamatoria sistémica¹. El soporte nutricional enteral suele realizarse mediante sondas, de las cuales las nasogástricas (SNG) son las más utilizadas². Si bien la tasa de complicaciones relacionada con la colocación de las SNG es muy baja, algunas de ellas pueden ser graves, particularmente cuando la SNG se encuentra en una posición anómala (p. ej., la vía aérea)^{3–5}. Por tal motivo, la colocación de las SNG debe realizarse por personal entrenado, siendo mandatorio la objetivación de la correcta posición de la misma mediante distintas técnicas. Dichas técnicas disponibles en la actualidad se basan en determinadas pruebas, como la prueba del «burbujeo» (auscultación del sonido de burbujas después de la entrada de aire), la prueba de la acidez con tiras indicadoras de pH o la interpretación de imágenes radiográficas. Sin embargo, la falta de confiabilidad de dichas pruebas, sumada al costo y la mala interpretación de las 2 últimas, hacen necesario contar con otro método útil, de bajo costo y utilizable rápidamente a pie de cama, como la ecografía, que se encuentra ampliamente disponible en las unidades de cuidados intensivos (UCI).

El objetivo del estudio fue evaluar la capacidad diagnóstica de la ecografía Doppler color (EDC) en la detección de la posición de la SNG en pacientes críticos adultos.

Se realizó un estudio prospectivo y observacional, durante 4 meses del año 2019 aprobado por el comité de ética local, en la UCI de un hospital de alta complejidad. Se obtuvo consentimiento informado por escrito de los pacientes enrolados en el estudio o, en su defecto, de los familiares de los mismos.

Se incluyeron pacientes mayores de 18 años con indicación de colocación de SNG para nutrición enteral total o suplementaria dentro de la UCI.

Fueron excluidos aquellos pacientes con: a) Trastornos anatómicos congénitos o adquiridos que impidieran la colocación de SNG, b) Epistaxis dentro de los 7 días previos, c) Trauma facial o fractura de base de cráneo, d) Vómitos persistentes, e) Sospecha o evidencia de perforación esofágica, f) Trastorno de coagulación severo, g) Hemorragia digestiva activa y h) Cirugía previa del tracto digestivo o posoperatorio inmediato.

La sonda de nutrición enteral utilizada fue la sonda Silmag®: calibre 10 Fr (3,3 mm de diámetro externo), 125 cm de longitud, lastre de wolframio y mandril semirrígido. Fue colocada por personal médico experimentado y finalizada la instrumentación, se procedió a la visualización del estómago para constatar la posición de la SNG. Se utilizó un transductor convexo (2–5 MHz), ecógrafo Mindray Z6® (China). Mediante ventana epigástrica se identificó el antro gástrico en modo bidimensional. Una vez visualizado se inyectó un bolo de 20 ml de aire a través de la SNG; al mismo tiempo, en la ventana epigástrica y en dúplex (modo bidimensional y Doppler color en simultáneo) se constató la presencia de *jet* o aparición abrupta de señal Doppler (fig. 1 y video en material suplementario). Las ecografías fueron realizadas por intensivistas entrenados en el uso del método. La posición de la SNG se consideró correcta cuando en el momento de la instilación de aire, el *jet* se hacía evidente en el estómago. Caso contrario se consideró incorrecta.

Inmediatamente después de realizarse la ecografía, se procedió al control radiográfico de la SNG, interpretada por un experto en diagnóstico por imágenes ajeno al proceso de colocación y control ecográfico. La posición de la SNG solo se consideró correcta por este método cuando su extremo distal se encontraba en el estómago.

Variables registradas al ingreso: sexo; edad; Acute Physiology And Chronic Health Evaluation II (APACHE II), Simplified Acute Physiology Score II (SAPS II) y enfermedad (médica, trauma, quirúrgica).

Variables seleccionadas el día de la colocación de la SNG: Sequential Organ Failure Assessment score (SOFA); ventilación mecánica (VM); traqueotomía; indicación para la SNG (nutrición oral-enteral, enteral, enteral-parenteral); día de estancia en la UCI; diagnóstico ecográfico de la

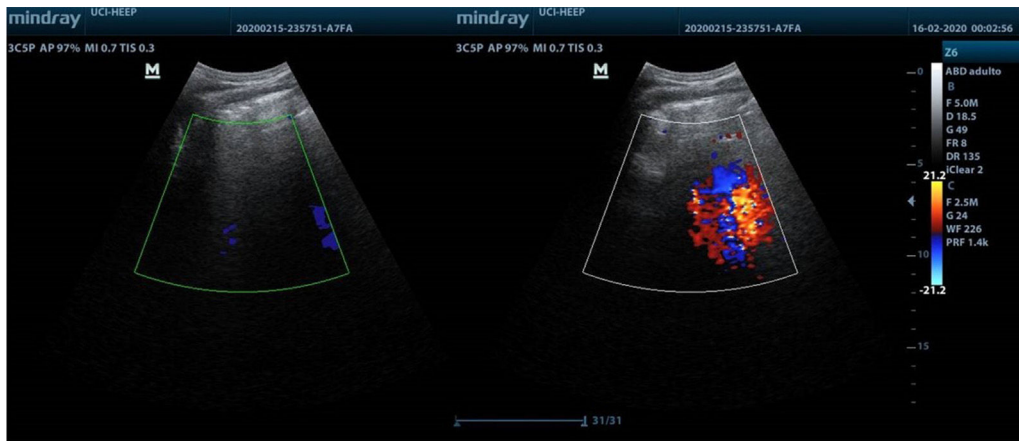


Figura 1 Comparación de imágenes obtenidas en modo Doppler previo a la instilación de aire a través de la sonda nasogástrica (izquierda) y durante el procedimiento (derecha).

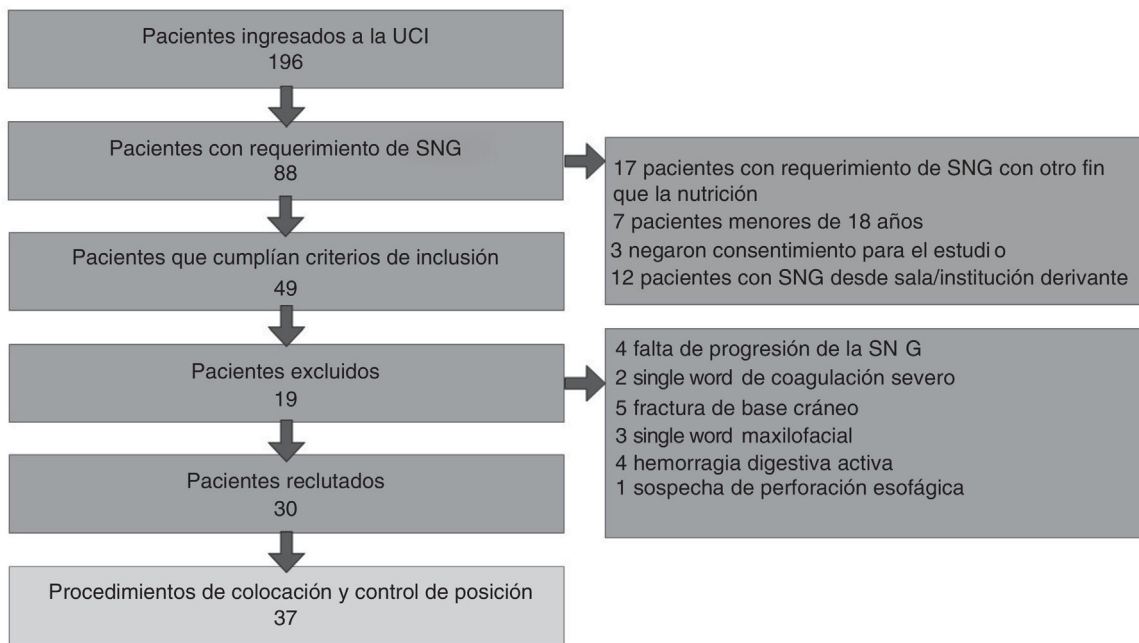


Figura 2 Flujograma que resume el proceso de selección de pacientes. SNG: sonda nasogástrica; UCI: unidad de cuidados intensivos.

posición de la SNG; control radiológico y tiempo para el diagnóstico con cada método.

Se ejecutó un análisis descriptivo de las variables cualitativas, representadas como frecuencias y porcentajes. Las variables cuantitativas se resumieron con medias y desviaciones estándares o, para distribuciones asimétricas, en medianas y rango intercuartílico (p25-p75). Los hallazgos obtenidos por radiología se consideraron como el *gold standard*, y fueron empleados para los cálculos de la sensibilidad y los valores predictivos positivo (VPP) y negativo (VPN). La asociación entre las variables (diagnóstico ecográfico de la posición de la SNG y control radiológico) se analizó mediante el coeficiente de correlación de Spearman. Se aplicó test de Wilcoxon para comparar el tiempo necesario para el diagnóstico de la posición de la SNG con los 2 métodos.

Se consideró un nivel de significación de $p < 0,05$. El análisis estadístico se realizó con el programa SPSS® v.22.0.

Durante los 4 meses, ingresaron en la UCI 196 pacientes, 88 pacientes en total requirieron colocación de SNG, de ellos se excluyeron 17 pacientes en los que el requerimiento de SNG era por un motivo distinto a la nutrición (fig. 2).

Las variables demográficas, APACHE II, SAPS II y enfermedad de ingreso en la UCI se detallan en la tabla 1. El detalle de las variables registradas en el momento de la colocación de la SNG se muestra en la tabla 2.

La posición de la SNG fue correcta por EDC en 32 oportunidades y por radiografía en 31 de las mismas. En el caso dispar la SNG fue identificada en el tercio inferior del esófago por radiografía. En 5 oportunidades la posición fue considerada incorrecta por ambos métodos.

Tabla 1 Variables demográficas, APACHE II, SAPS II y enfermedad de los pacientes al ingreso en la UCI

Variables	30 pacientes
Edad, media (\pm DE)	46,36 (15,88)
Sexo	
M, n.º (%)	17 (57)
APACHE II, media (\pm DE)	18,00 (6,63)
SAPS II, media (\pm DE)	41,87 (14,22)
Enfermedad	
Médica, n.º (%)	21 (70)
Trauma, n.º (%)	6 (20)
Cirugía abdominal, n.º (%)	3 (10)

APACHE II: *Acute Physiology And Chronic Health Evaluation II*; DE: desviación estándar; F: femenino; M: masculino; SAPS II: *Simplified Acute Physiology Score II*; UCI: unidad de cuidados intensivos.

Tabla 2 Valor de las variables registradas en el momento de la colocación de la SNG

Variable	N.º de procedimientos 37
SOFA, media (\pm DE)	6,16 (3,06)
VM, n.º (%)	29 (78,38)
Traqueotomía, n.º (%)	8 (21,62)
Indicación para la SNG	
Nutrición oral-enteral, n.º (%)	2 (5,41)
Nutrición enteral, n.º (%)	34 (91,89)
Nutrición enteral-parenteral, n.º (%)	1 (2,70)
Colocación, media (\pm DE) (días)	6,03 (2,70)

DE: desviación estándar; SNG: sonda nasogástrica; SOFA: *Sequential Organ Failure Assessment score*; VM: ventilación mecánica.

En este estudio, la sensibilidad, el VPP y el VPN calculados para el diagnóstico por EDC fueron del 100, 96,9 y 100%, respectivamente, hallándose una buena correlación entre el EDC y la radiografía (coeficiente de correlación de Spearman, $\rho=0,898$; $p<0,001$).

Con respecto al tiempo necesario para el diagnóstico de la posición de la SNG, la mediana fue de 10 min (RI: 9-15) para la EDC y de 90 min (RI: 30-120) para la radiografía ($p<0,001$).

Otros autores emplearon técnicas ecográficas que permiten identificar la SNG en el antro gástrico con buena sensibilidad⁶⁻⁹. Kim et al. estudiaron a la ecografía bidimensional para guiar la colocación de la SNG, al visualizarla atravesando el esófago cervical, hallando una sensibilidad del 93% y un VPP del 98%¹⁰. En aproximadamente la mitad de los casos se requirieron maniobras adicionales para sensibilizar el método y se utilizó un ecógrafo de alta resolución para visualizar con facilidad el esófago por lo que podría no ser reproducible en las UCI con menos recursos.

Zatelli y Vezzali investigaron las imágenes ecográficas en múltiples ventanas (incluyendo la instilación de líquidos) luego de la colocación de la SNG, sin utilizar EDC, obteniendo una sensibilidad del 86,4%, especificidad del 66,7% y VPP del 97%⁶. Nuestro trabajo se encontró con porcentajes más altos de sensibilidad y especificidad y un comparable valor predictivo a pesar del menor número de ventanas. Esto, además tiene como ventajas el menor tiempo requerido, y que la presencia del médico no es mandatoria durante el proceso de colocación, pudiendo así la SNG ser colocada por otro personal y verificada posteriormente. En contraste con la publicación citada, escogimos la instilación de aire en lugar de solución salina, contemplando la posibilidad de iatrogenia por incorrecto posicionamiento de la SNG en el tracto respiratorio.

Hasta donde conocemos, no existen estudios que empleen la EDC con esta finalidad. Dentro de las limitaciones de nuestro trabajo debemos mencionar el pequeño tamaño muestral, las poblaciones no evaluadas: obesidad, embarazo, hernia de hiato, postoperatorio de cirugía del tracto digestivo (por no haberse presentado casos en la muestra), la utilización de una única ventana ecográfica y la visualización indirecta de la sonda nasogástrica. Tras los resultados obtenidos podrían plantearse futuros estudios comparando el EDC con el modo bidimensional, cambios en la sensibilidad y especificidad con la combinación con otras ventanas ecográficas y variaciones secundarias a cambios en la velocidad de administración del bolo.

La EDC demostró ser un método rápido, práctico, económico y altamente preciso para verificar la posición de la SNG en un grupo reducido de pacientes adultos críticamente enfermos. Si bien la EDC pudiera considerarse el método de primera línea para ese propósito, estudios con poblaciones más numerosas que puedan confirmar estos hallazgos son requeridos.

Financiación

El presente trabajo no recibió financiación de ningún tipo.

Conflicto de intereses

No existió conflicto de intereses de ninguno de los autores para este trabajo.

Agradecimientos

Al Dr. Adalberto Baleani, jefe del Servicio de Diagnóstico por Imágenes del Hospital Eva Perón.

Anexo. Material adicional

Se puede consultar material adicional a este artículo en su versión electrónica disponible en [doi:10.1016/j.medin.2020.03.002](https://doi.org/10.1016/j.medin.2020.03.002)

Bibliografía

- Liu Y, Zhao W, Chen W, Shen X, Fu R, Zhao Y, et al. Effects of Early Enteral Nutrition on Immune Function and Prognosis of

- Patients With Sepsis on Mechanical Ventilation. *J Intensive Care Med.* 2018, <http://dx.doi.org/10.1177/0885066618809893>.
2. Gubler C, Bauerfeind P, Vavricka SR, Mullhaupt B, Fried M, Wildi SM. Bedside sonographic control for positioning enteral feeding tubes: A controlled study in intensive care unit patients. *Endoscopy.* 2006;38:1256–60.
 3. Pillai JB, Vegas A, Brister S. Thoracic complications of nasogastric tube: Review of safe practice. *Interact Cardiovasc Thorac Surg.* 2005;4:429–33.
 4. Araimo F, Caramia R, Meschesi E. Intracranial placement of a nasogastric tube in a non-trauma patient. *HSR Proc Intensive Care Cardiovasc Anesth.* 2011;3:71.
 5. Rahimi-Movaghar V, Boroojeny SB, Moghtaderi A, Keshmirian B. Intracranial placement of a nasogastric tube. A lesson to be re-learned? *Acta Neurochir (Wien).* 2005;147:573–4, discussion 574.
 6. Zatelli M, Vezzali N. 4-Point ultrasonography to confirm the correct position of the nasogastric tube in 114 critically ill patients. *J Ultrasound.* 2017;20:53–8.
 7. Tsujimoto H, Tsujimoto Y, Nakata Y, Akazawa M, Kataoka Y. Ultrasonography for confirmation of gastric tube placement. *Cochrane Database Syst Rev.* 2017;4:CD012083.
 8. Lin T, Gifford W, Lan Y, Qin X, Liu X, Wang J, et al. Diagnostic accuracy of ultrasonography for detecting nasogastric tube (NGT) placement in adults: A systematic review and meta analysis. *Int J Nurs Stud.* 2017;71:80–8.
 9. Piton G, Parel R, Delabrousse E, Capellier G. Echography for nasogastric tube placement verification. *Eur J Clin Nutr.* 2017;71:669–70.
 10. Kim HM, So BH, Jeong WJ, Choi SM, Park KN. The effectiveness of ultrasonography in verifying the placement of a nasogastric tube in patients with low consciousness at an emergency center. *Scand J Trauma Resusc Emerg Med.* 2012;20:38.
- N.B. Acosta Pedemonte*, D.H. Bagilet, N.S. Rocchetti, G.V. Torresan, N.A. Rodríguez y C.J. Settecase
- Unidad de Cuidados Intensivos, Hospital Escuela Eva Perón, Granadero Baigorria, Santa Fe, Argentina*
- *Autor para correspondencia.
Correo electrónico: Noelia.acosta_fcm@hotmail.com
(N.B. Acosta Pedemonte).