



## IMÁGENES EN MEDICINA INTENSIVA

### Neumomediastino y neumotórax espontáneo en neumonía bilateral por COVID-19



### Spontaneous pneumothorax and pneumomediastinum in bilateral pneumonia due to COVID-19

R.M. Vela Colmenero\*, M.D. Pola Gallego de Guzmán y M.C. Molina de la Torre

*Servicio de Medicina Intensiva, Complejo Hospitalario de Jaén, Jaén, España*

Disponible en Internet el 25 de junio de 2020

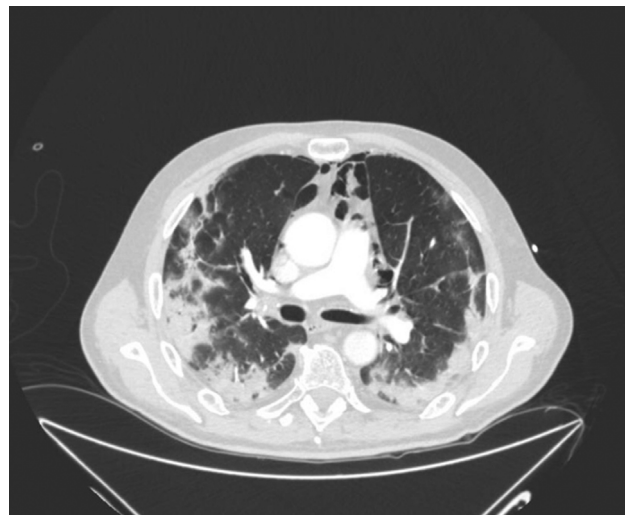


Figura 1

\* Autor para correspondencia.

Correo electrónico: [rosa\\_vela@hotmail.com](mailto:rosa_vela@hotmail.com) (R.M. Vela Colmenero).

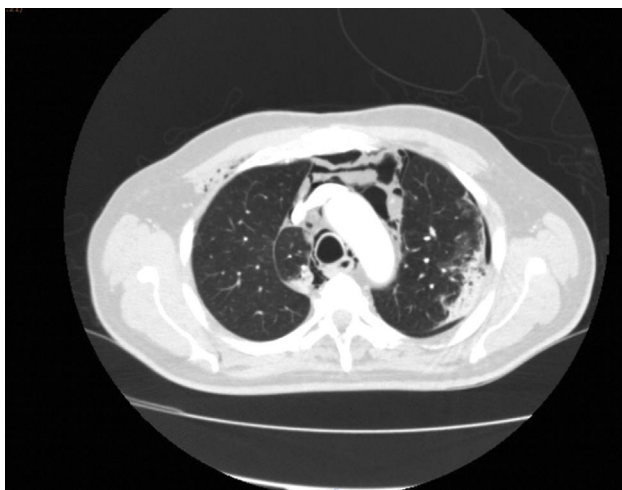


Figura 2

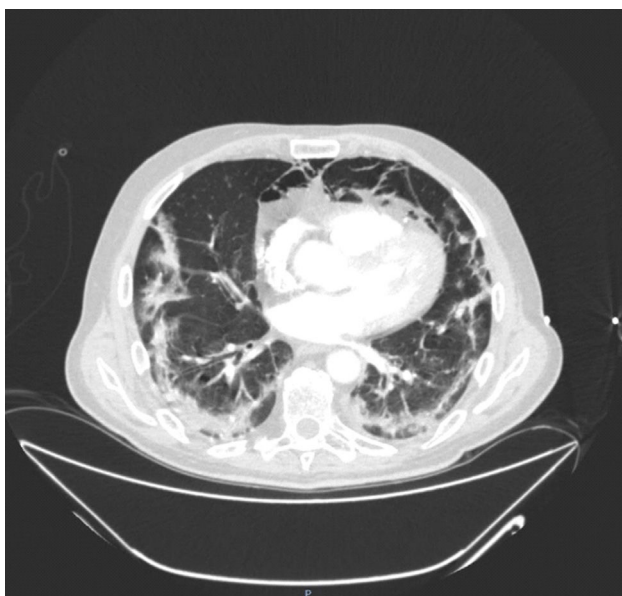


Figura 3

Varón de 65 años, diabético y con asma no estacional en tratamiento con corticoides inhalados, ingresa en la unidad de cuidados intensivos con diagnóstico de neumonía bilateral por COVID-19, con insuficiencia respiratoria aguda hipoxémica recibiendo soporte con gafas de alto flujo.

A la exploración física presentaba enfisema subcutáneo de predominio cervical derecho, motivo por el cual se realizó TC con contraste urgente apreciándose importante neumomediastino de predominio anterior (fig. 1), sin apreciar causa aparente, con leve neumotórax apical en periferia de campo pulmonar izquierdo (fig. 2) y patrón en vidrio deslustrado de predominio periférico bilateral con áreas de consolidación con broncograma aéreo (fig. 3).